

UNIVERSITE DE NIAMEY
ECOLE DES SCIENCES DE LA SANTE

Année 1982

THESE N°

CONTRIBUTION A L'ETUDE DES GROSSESSES
EXTRA-UTERINES AVANCEES

A propos de 6 cas observés à la maternité centrale de Niamey

T H E S E
POUR LE DOCTORAT EN MEDECINE
(DIPLOME D'ETAT)

Présentée et soutenue publiquement le Décembre 1982

Par

IDI NAFIOU

né en 1953 à Droum - ZINDER - (NIGER)

MAITRE DE THESE : Docteur ISSAKA GAZOBY maternité centrale Niamey

**EXAMINATEURS
DE THESE**

PAUL WAHL **Professeur**
F. B. SAKLA **Professeur**
RAMBRE M. OUMINGA **Professeur Agrégé**
JEAN MARIE VETTER **Professeur Agrégé**
AMADOU MOSSI **Maitre de Conférence**

Président

JUGES

UNIVERSITE DE NIAME
ECOLE DES SCIENCES DE LA SANTE
ANNEE ACADEMIQUE 1982/1983

DIRECTEUR : Mr. HAMIDOU SEKOU

SECRETARE PRINCIPAL : Mr. MOUSSA TITET

PERSONNEL ENSEIGNANT PERMANENT

PROFESSEURS:

MM. HAMIDOU SEKOU	Médecine Sociale- Médecine du Travail Médecine Légale.
FRANCOIS B. SAKLA	Histologie Embryologie.
VICTOR AGBESSI	Pédiatrie

MAITRE DE CONFERENCES AGREGE :

Mr. ARNAUD CENAC	Médecine interne
Mr. JEAN MARIE VETTER	Anatomie Pathologique

MAITRES DE CONFERENCES :

MM. AMADOU MOSSI	Pathologie chirurgicale
M. C. TURLAUX	Statistiques Médicales.
ALEXIS COUMBARAS	Parasitologie.

MAITRES ASSISTANTS CHEFS DE TRAVAUX.

MM. ABDOU SANDA	Pédiatrie
ABDOU MOUSSA KABO	Ophthalmologie
ABDOULAYE ALOU	Cardiologie
AMADOU SEKOU SAKO	Anatomie
DJUVARA RAZVAN	Sémiologie-chirurgicale
EMILE JEANNEE	Epidémiologie
HAMADOU OUSSEINI	Maladie infectieuses
ISSAKA GAZOBI	Gynécologie-Obstétrique.
SOUBIRAN GILLES	Biophysique
BUGUET ALAIN	Physiologie
LAMOTHE FRANCIS	Radiologie.

.../...

A/ MAITRES DE CONFERENCES CHARGES DE COURS CHEFS DE TRAVAUX DE FACULTE

a) - MAITRES DE CONFERENCES

MM. DAOUA HAWANI	Biologie
PUCCI BERNARD	Microbiologie
Mme. V. RICHARD	Microbiologie Cellulaire Cytogénétique

b) - MAITRES ASSISTANTS

MM. GASTON KABA	Anglais
MAMANE BAOUA	I.H. Chimie
MAMADOU IBRAHIM	Physique
RABO HIMA	Mathématiques
YENIKOYE ALHASSANE	Endocrinologie
IDRISSA DIAWARA	Psychologie
ABDOULAYE TINGA	Hygiène
PIERRE EMERY	Mathématiques
Mme. ROUGON	T.P. Biologie Cellulaire.

CHARGES DE COURS CHEFS DE TRAVAUX.

B/ CHEFS DE SERVICE DES HOPITAUX

MM. ADAMOU ABDOU	Immunologie T.P. Parasitologie
BARBOTIN LARRIEU MAURICE	Séméiologie Médicale
BEIDARI HAMIDOU	Bactériologie virologie
DIALLO MOUSTAPHA	Pharmacologie
DIALLO YACINE	Chirurgie dentaire
DJIBEY ISSIFOU	Anatomie du Système respiratoire
EDOUARD FOUACHIM	Gynécologie-Obstétrique
GUY BLANCHI	Gynécologie Obstétrique
GARBA HALIMA	Gynécologie
JACQUES FARBOS	Physiologie
JEAN LANDOIS	Traumatologie
KAMAL ZAKI WASSEF	Anglais
KONARZEWSKI	Médecine Interne
Mlle ODILE FERRAGU	Pédiatrie
MM. PATRICK OSOUF	Psychiatrie
RAYMOND MADRAS	Médecine interne
SEYNI MAMADOU	Réanimation Néphrologie.
Mme. WRIGHT LORINDA	Chirurgie dentaire
Mlle WRIGHT MARGUERITE	Pathologie Parasitaire
Mr. PIERRE DUFOUR	Sémiologie médicale

...../...

Mme. J. H. KEM
 MM. HENRI BAUP
 SZCZIGEL
 MICHEL MINOUS
 JACQUES DUCQUIER
 JEAN-MARIE LAMOTHE
 RENE OLLIVIER
 S. GREILLIAT
 ESKIA
 CLAUDE MAILLARD
 ABDOULAYE KANE
 PESTIAUX

Oto-Rhino-Laryngologie
 Microbiologie
 Pathologie (bactériologique)
 Ophtalmologie
 Anatomie Pathologie
 Épidémiologie
 Traumatologie
 Entomologie-Hyalologie
 Physiologie
 Immunologie
 Ecologie
 Pneumo-Physiologie.

C. TECHNICIENS SUPERIEURS

MM. DANTE BOUBACAR
 HAMA SOULEYMANE
 WASSIRY IBRAHIM
 TAHIROU NIANDOU
 MOUSTAPHA LAOUAN
 HALIDOU DAOUA

T.P. Bactériologie
 T.P. Bactériologie
 Soins infirmiers
 T.P. Hématologie
 Soins infirmiers
 Soins infirmiers

ENSEIGNANTS MISSIONNAIRES

-- PROFESSEURS

MM. M. SERISE
 JEAN RIVIERE
 PIERRE NENE
 ANDRE MAZER
 ANDRE BASSET
 SYLLA SADIO
 A. DEREYMACKER
 EDMOND BERTRAND
 LE GUYADER ARMAND
 KOUMARE MAMADOU
 DE LOSTALOT
 GUY COMLAN
 P. CARTERET
 P. AUBERT
 PORTAL

Santé Publique	Bordeaux
Endocrinologie	Bordeaux
Sémiologie Médecine	Marseille
Physiologie	Marseille
Dermatologie	Strasbourg
Anatomie Dissection	Dakar
Neuro Chirurgie	Bruxelles
Cardiologie	Abidjan
Anatomie Chirurg. Uro.	Abidjan
Pharmacologie	Bamako
Thérapeutique	Marseille
Anatomie pathologie	Brazzaville
Pharmacologie	Lezé
Thérapeutique	Paris
Thérapeutique	Paris

IBRAHIM SOW	Médecine Hygiène et Epidémiologie	Paris
H. M. GILLES	Pathologie parasitaire	Liverpool
CYPRIEN QUENUM	ophtalmologie	Leipsic
CL. ARGENSON	zoologie	Dakar
HENRI VALERE KINIFFO	Entomologie, phytosanitaire et zoologie	Cotonou
G. L. MONKOSSO	zoologie	Yaoundé
AQUARON	biochimie	Yaoundé
RIPERT	Parasitologie	Yaoundé
R. N'GUEMATCHA	Microbiologie	Yaoundé
WOLCAN STABILE	Nutrition	Ongakougou
BLAISSE KOUDOGBO	Biochimie	Libreville

- PROFESSEURS AGREGES

MM. PATRICK ROGER	Endocrinologie	Bordeaux
JEAN JACQUES ROHN	Physiologie	Montpellier
OUMINGA M. RAMARE	Pathologie chirurgicale	Ongakougou
LAMINE DIAKHATE	Hématologie	Dakar
PH. ANTHONIOZ	Histologie Embryologie	Dakar
RENE N'DOYE	Biophysique	Dakar

DEDICACE .

A mes parents,

Merci pour m' avoir laissé choisir et continuer librement mes études.

Toutes mes pensées vont vers vous.

A mon frère et mes soeurs,

Mon amour fraternel.

A FANTA ma femme,

En témoignage de mon affection ;
Que l'éternel nous accorde une longue
une longue vie afin de profiter des fruits de nos efforts.

A nos familles,

Toutes mes reconnaissances.

A ADAM GOGA ,

En temoignage de ma reconnaissance pour votre générosité et l'attention que vous avez portées mon égard.

A la famille feu MAMAN MANI,

Mes sentiments de gratitude .

../..

A mes Amis

témoignage de mon estime et de mon indéfectible attachement.

A Monsieur le Docteur ISSAKA GAZOBY,

Nous avons eu le privilège non seulement de bénéficier de vos enseignements pratiques mais aussi de vos expériences professionnelles;

En vous, nous avons trouvé une admirable simplicité. Ce qui nous a permis de vous approcher et de profiter de votre compétence;

L'intérêt que vous avez porté à notre formation nous a permis de réaliser ce travail.

Malgré vos innombrables occupations, vous avez soutenu une disponibilité et une patience constantes tout au long de ce travail.

Veuillez accepter l'expression de notre profonde gratitude.

../..

A nos JUGES:

Monsieur le Docteur AMADOU MOSSI. Maître de conférence,

Nous avons beaucoup appris de vos enseignements
théoriques et pratiques;

En acceptant de juger ce modeste travail, vous
nous faites l'honneur.

Monsieur le professeur F.B.SAKLA,

Nous avons le privilège de profiter de vos
cours magistraux en histologie et embryologie;

Permettez nous de vous témoigner nos remer-
ciements les plus sincères.

Monsieur le professeur Agrégé RAMBRE M.OUIMINGA,

En laissant vos innombrables occupations, pour
venir examiner ce modeste travail, vous nous faites honneur.

Monsieur le Professeur Agrégé JEAN MARIE VETTER.

Vous avez pris votre temps précieux pour lire
et juger ce modeste travail. Veuillez accepter ici l'expression
de notre gratitude.

A Monsieur le Professeur HAMIDOU SEKOU ,
Directeur de l'Ecole des Sciences de la Santé.

Nous avons admiré non seulement votre sagesse
mais aussi votre contact humain

Veillez accepter l'expression de nos sentiments
respectueux.

A nos enseignants du primaire, du secondaire, du supérieur;

Aux praticiens et personnel de l'hôpital national, de la
maternité centrale et de l' E.S.S.

Nous vous exprimons notre respectueuse recon
naissance.

A Monsieur le Docteur LAMOTHE , Radiologue,

Nous ne pouvons en si peu de lignes vous remercier
pour votre assistance matérielle et morale.

../..

A Monsieur le Professeur PAUL WAHL

Vous nous faites l'honneur de présider le jury
de notre modeste travail ;

Votre assistance désintéressée matérielle et
morale nous oblige à témoigner notre profonde gratitude.

A Monsieur le Docteur GUY BIANCHI,

La qualité de vos enseignements théoriques et
pratiques nous a beaucoup marqué ;

Pour votre assistance matérielle et vos
conseils fructueux ;

Veillez accepter ici l'expression de nos
remerciments les plus sincères.

../..

A Monsieur IBRAHIM MOUSSA

Malgré vos multiples occupations ,vous avez
accepté de dactylographier ce travail;
En témoignage de ma reconnaissance.

A Monsieur ABDOULAYE HAMIL MAIGA, notre laborieux
Bibliothécaire.

A tous ceux qui, de près ou de loin ont participé à la
réussite de travail

Nos sincères remerciements.

AUX Camarades de l'Ecole des Sciences de la Santé,

Du courage et bonne chance!

PLAN DU TRAVAIL

	Page
I - INTRODUCTION.....	2
II - HISTORIQUE.....	5
III - FACTEURS ETIOLOGIQUES ET FREQUENCE.....	15
1 - FREQUENCE.....	16
2 - FACTEURS ETIOLOGIQUES.....	18
IV - ARGUMENTS DE DIAGNOSTIC.....	23
1 - ARGUMENTS CLINIQUES ET PARACLINIQUES....	24
2 - ARGUMENTS THERAPEUTIQUES.....	35
V - NOS OBSERVATIONS.....	43
- OBSERVATIONS.....	44
- ICONOGRAPHIE.....	60
- TABLEAU.....	66
VI - DISCUSSION-CONCLUSION.....	70
VII - BIBLIOGRAPHIE.....	75

I - INTRODUCTION



"Quand on pense toujours à la grossesse extra-utérine, on ne pense pas encore assez" disait Mondor. (26).

La grossesse extra-utérine, appelée également grossesse ectopique se caractérise par la nidation et le développement d'un oeuf hors de la cavité utérine.

La grossesse abdominale avancée est une grossesse extra-utérine où la nidation et le développement de l'oeuf ont lieu dans la cavité péritonéale hors de la muqueuse tubo-utérine au contact des anses intestinales ; évoluant au moins jusqu'à la 20ème semaine.

Dans nos traditions, l'augmentation du volume de l'abdomen, chez une femme en activité génitale, est une raison d'un bonheur, celui d'une future mère. Malheureusement, cet espoir devient inquiétude quand surviennent des complications au décours de cette grossesse ou quand le terme approche et surtout quand il est dépassé. C'est à ce moment seulement que la grossesse devient un phénomène pathologique. On consulte le charlatan du village qui fait son diagnostic et surtout son traitement parfois très onéreux avec la perte de temps que tout cela impose. Insatisfaite, la patiente consulte la matrone, puis la sage femme (si elle existe) qui l'oriente finalement vers un centre médical avec des diagnostics multiples et erronés.

Ceci nous a permis d'observer en 3 ans, de 1980 à 1982, dans le service de gynécologie et obstétrique de l'hôpital National de Niamey, six cas de grossesses extra-utérines avancées.

Nous avons exclu de ce travail les grossesses extra-utérines jeunes, pour ne voir que les aspects de grossesses abdominales évoluant au delà de la 28ème semaine pour plusieurs raisons.

- La grossesse extra-utérine avancée, de part sa survéance et sa fréquence ne paraît pas une exception au Niger contrairement en Europe. Beaucoup de ces grossesses, laissées à elles-mêmes dans nos régions reculées évoluent spontanément au prix de la vie de la femme et du fœtus.

- Est-il possible dans un pays comme le nôtre de diminuer ce fléau obstétrical ?

.../...

Le cadre de ce travail a été la maternité centrale, service de l'hôpital national de Niamey, situé en dehors de celui-ci en plein centre de la ville. Il jouit d'une certaine autonomie. La maternité centrale, ouverte depuis 1973 connaît une activité importante qui dépasse de loin son infrastructure et son personnel.

Son infrastructure comprend :

- un bloc opératoire comprenant deux salles d'opération modestement équipées - la deuxième n'a vu le jour qu'en 1978 ;
- deux salles de travail et deux salles d'accouchements avec 8 lits et 8 tables d'accouchements ;
- un service de consultation prénatale de grossesses à risque ;
- soixante-trois (63) lits d'hospitalisations.

Son personnel réduit est composé de :

- quatre (4) médecins spécialistes dont un médecin-chef chargé de problème d'ordre technique ;
- une directrice qui assure la responsabilité administrative ;
- douze (12) sage-femmes réparties en 4 équipes de trois (3) se relayant toutes les 12 heures ;
- des infirmiers et infirmières diplômés d'Etat et certifiés ;
- quatre (4) aide-anesthésistes faisant fonction d'anesthésistes ;
- des étudiants en médecine, des élèves sage-femmes.

Sa capacité d'accueil et son personnel s'avèrent nettement insuffisants pour les 30-35 accouchements par jour et les affections gynécologiques. Le roulement des patientes y est ainsi trop rapide. Les femmes en suites de couches ne sont gardées que 12-24 heures, tandis que tout nouveau-né malade est dirigé vers le service de pédiatrie de l'hôpital national.

La ville de Niamey dispose, en plus de cette maternité, deux autres centres: la maternité poudrière ne comportant pas de bloc opératoire, une clinique privée qui prend en charge les accouchements des femmes d'une certaine catégorie et des expatriées.

Il faut noter que tous les accouchements dystociques et les cas gynécologiques du département de Niamey et parfois même de celui de Dossô, y sont évacués.

Cette surcharge jointe à l'insuffisance du personnel et du matériel font que le temps consacré à chaque patiente est nécessairement limité.

II- HISTORIQUE.

La grossesse abdominale est une entité bien connue depuis l'observation princeps au XI^e siècle par ALBUCASIS (1013-1106), médecin arabe de CORDOUE, dans son traité de chirurgie "AL TASRIF". Il s'agit d'une femme enceinte pour la première fois et dont le fœtus mourut sans être expulsé. Une deuxième grossesse survint et le fœtus subit le même sort. Plusieurs années plus tard, la femme fit un abcès de la paroi abdominale qui se rompit, donnant issue à de nombreux petits os fœtaux. La femme guérit avec pour seule séquelle une fistule abdominale (1, 5, 62, 161).

BAUHIN et coll, dans leur "Gynaecorium" édité en 1595 nous content l'exploit suivant :

Vers l'an de grâce 1500, Jacob NUFER, châtreur de porc de profession, du village de Siégerhausen, accouche sa femme en lui ouvrant l'abdomen ; l'accouchement par voie basse se révélant impossible. L'enfant intra-abdominal et sa mère survécurent. (5, 62, 161). Il semble bien que ce soit la première laparatomie pour grossesse ectopique et non la première césarienne.

En 1614, MERCURUS soupçonnait déjà la possibilité de grossesse ovarienne. (126).

En 1708, DUVERNET (141) rapporte le premier cas de grossesse normale associée à une grossesse péritonéale dont le diagnostic n'a été fait qu'à l'autopsie d'une femme décédée de rupture de la grossesse extra-utérine.

En 1719, DIONIS (125) admet la possibilité de la grossesse extra-utérine tubaire et surtout la grossesse abdominale secondaire, tout en expliquant son mécanisme physiopathogénique. Il note :

"L'oeuf étant trop gros, ou le diamètre de la trompe trop petit, l'oeuf s'arrête et prend racine sur place ; et ayant même communication avec les vaisseaux sanguins de la trompe que celle qu'il aurait eu avec ceux de l'utérus, s'il y était tombé, il est nourri et se déve-

.../...

l'oppe à tel point que, les parois de la trompe incapables de se dilater comme celles de l'utérus, la trompe se rompt enfin, et le foetus tombe dans la cavité abdominale et quelquefois, il reste mort pendant des années et d'autres fois il cause la mort de la mère en brisant sa prison". On voit que DIONIS décrit l'évolution de la grossesse tubaire ; mais il ne semble pas admettre la possibilité de l'avortement tubo-abdominal et nie la rupture utérine puisqu'en le retrouve ailleurs (161) : "Je persiste dans mon sentiment qui est qu'un enfant, quelques efforts qu'il fasse, ne peut point crever la matrice parce qu'elle peut s'étendre autant qu'il est besoin pour le contenir ; et nous voyons nous-mêmes tous les jours qu'elle est capable d'en renfermer deux, et souvent jusqu'à trois, qui ne la font point rompre".

En 1723, ROBERT HOUSTON fit le premier diagnostic clinique de la grossesse abdominale. En examinant une de ses malades, il trouva que l'utérus ne pouvait contenir un enfant près du terme et que l'accouchement était impossible car l'enfant se trouvait non dans l'utérus ; mais entre l'utérus et les intestins. (161).

En 1766, l'évolution naturelle de la grossesse abdominale est expliquée par LEVRET (69). Il dit : "Lorsque l'enfant a pris croissance dans le ventre hors de la matrice, la femme entre ordinairement, mais infructueusement en travail au temps marqué par la nature pour sa délivrance, et l'enfant cesse pour l'ordinaire de vivre peu de temps après. Les mêmes phénomènes arriveraient vraisemblablement lorsque le foetus est renfermé dans la trompe et dans l'ovaire, s'il pouvait y rester jusqu'au 9ème mois de la grossesse, mais il déchire ordinairement les enveloppes avant le terme, et la mère périt d'hémorragie avec son enfant dans le ventre".

.../...

En 1778, MOORE et coll décrivent le cas d'une grossesse double dont une intra-utérine et une abdominale à terme avec naissance par césarienne des deux enfants, mais la mère mourut de suites opératoires. (5).

En 1896, GALABIN (165) publie la première observation d'une grossesse abdominale primaire. Il s'agit d'un foetus de dix semaines dans le Douglas.

En 1912, NEUGEBAUER fait une étude statistique de toutes les grossesses doubles intra et extra-utérines jusqu'alors décrites, il en dénombre 72. (40).

En 1926, NOVAK en reprenant le même travail dénombrait 272 cas (40).

En 1942, STUDDIFORD (157) définit les critères de diagnostic d'une grossesse abdominale primaire, en rapportant un cas personnel. Ces critères sont :

- les trompes et les ovaires doivent être indemnes de toute lésion ancienne ou récente ;
- il n'existe aucune fistule utéro-placentaire évidente ;

- l'oeuf est en rapport exclusif avec la surface péritonéale, et il doit être suffisamment jeune pour qu'on puisse avec certitude éliminer une implantation abdominale secondaire à une nidation initialement tubaire.

En 1952, HUBINONT et coll (84) rapportent un cas de grossesse abdominale secondaire à un lachage de cicatrice de myomectomie fundique aux environs du troisième mois d'une grossesse normale. Elle a occasionné aux environs du terme gestationnel, un syndrome d'hémorragie interne par hématome rétro-placentaire intra-abdominal. La femme est sortie guérie après une intervention chirurgicale au prix d'une hystérectomie

En 1956, CRESTE (rapp. CHASTRUSSE) (45) observe 9 cas de grossesses abdominales à terme dont une avec enfant vivant. Décrivant les techniques opératoires, il retient que l'enfouissement simple du placenta laissé

in situ donne le meilleur résultat que sa marsupialisation à minima.

En 1958, HRESHCHYSHYN et coll (81) font une étude exhaustive sur le traitement des placentas de 101 grossesses abdominales avancées jusqu'au 3ème trimestre. Ils rapportent deux cas personnels : un placenta laissé in situ avec suite immédiate compliquée de choc d'hémorragie interne traitée par transfusion et hystérectomie subtotale. L'autre placenta a été enlevé. Les deux femmes sont sorties guéries.

En 1960, KARIKS (96) rapporte un cas de grossesse double intra et extra-utérine, en discutant sur le caractère primaire de la grossesse abdominale.

En 1961, THEROND rapporte quatre cas de grossesses abdominales dont une gemellaire de 7 mois avec hydramnios, malheureusement les jumeaux, tous intra-abdominaux, étaient mort-nés. (161).

En 1962, WAHL P. et coll (155) décrivent 2 cas de grossesses abdominales avancées dont une par rupture traumatique d'un utérus cicatriciel au cours du 8ème mois. Ils insistent sur leurs aspects cliniques, étiologiques anatomiques et thérapeutiques.

La même année BEACHAM W. D. et coll (12) font une étude sur 65 observations de grossesses abdominales avancées enregistrées dans leur service de 1937 à 1962. Tous les enfants sont malformés. Trois seulement ont survécu.

F'AUP J. G. (68) collige 535 cas de grossesses abdominales au delà du 5ème mois publiées dans la littérature mondiale de 1940 à 1961. Il décrit cinq cas personnels et insiste sur l'étiopathologie et la thérapeutique.

En 1963, une série de publications de grossesses abdominales avancées a enrichi la littérature :

...../.....

10 cas de Henderson et coll (77) : ils affirment qu'en présence de foetus vivant, le risque d'hémorragie par tentative d'ablation du placenta est aussi grand à 20 semaines qu'à terme.

2 cas de RICHARD MARTIN et coll (146) diagnostiqués par phlébographie utérine. Celle-ci ne doit être pratiquée que quand le foetus est mort et après une radiographie abdominale sans préparation.

Enfin, BURKART (28) publie le 54ème cas de grossesses double intra et extra-utérine à terme. Les enfants sont vivants.

En 1964, N'GUYEN B. T. et coll (131) rapportent un cas de grossesse abdominale avec enfant vivant.

La même année BRUN BUISSON (25) observe un cas de grossesse double hétérotopique avec enfant extra-utérin vivant. Il insiste sur l'intérêt documentaire et l'atmosphère héroïque de cette gestation ectopique.

De son côté, BRIGGS D. W. (22) présente 3 observations de grossesses abdominales. Les placentas sont laissés in situ avec suites favorables pour les 3 enfants vivants et leurs mères dont une (de race noire) a eu deux mois et demie plus tard une grossesse normale sans complication.

En 1965, CORREA et coll (42) à Dakar rapportent 18 cas classés en 3 groupes : les "*formes habituelles*", les "*formes trompeuses*" et les "*formes exceptionnelles ou rares*". Ils insistent sur la non perception de ligaments ronds comme étant un élément important de diagnostic clinique de grossesses abdominale : une des femmes est morte par afibrinémie.

La même année, CERBONNET et coll (32) présentent une observation de grossesse abdominale avec expulsion du foetus par le rectum. La femme a eu de suites immédiates compliquées par une septicémie colibacillaire, de méningites colibacillaire et tuberculeuse. Elle est sortie

guérie.

De son côté, ATAYI L. (9) observe en 18 mois de pratique chirurgicale en milieu africain à Zinguinchor (Sénégal) 3 cas de grossesses abdominales dont une double hétérotopique. Il note que " en face d'un avortement, on devrait toujours avoir, présente à l'esprit, la possibilité d'une grossesse extra-utérine associée, ..., et penser à la possibilité de grossesse gemellaire".

En 1966, AUBERT WEYL (10) observe un heureux cas de grossesse abdominale avec enfant vivant.

WHITE A. JAMES et coll (169) publient une observation de grossesse abdominale, avec enfant vivant chez une femme à antécédent de tuberculose génitale.

En 1967, MINGALON MICHEL (125) dans sa thèse étudie deux cas de grossesses abdominales : une chez une femme après une stérilité secondaire de 21 ans et l'autre chez une diabétique dont la gestation abdominale asymptomatique a été révélée et interrompue à 5 mois par un coma acido-cétosique.

En 1968, LESLIE HUGUES TISDALL et coll (110) décrivent une grossesse abdominale avec enfant vivant.

En 1969, CREBOLDER et coll (44) rapportent un cas de grossesse abdominale avec accouchement d'un enfant mort par l'anus.

La même année plusieurs observations ont été publiées :

- LE LORIER et coll (114) en présentant leur observation personnelle avec enfant vivant font une étude diagnostique et thérapeutique au voisinage du terme des grossesses ectopiques.

- JOHN T. St. CLAIR et coll (150) décrivent un cas de grossesse abdominale et le traitement par l'améthoptérine (méthotrexate) du placenta laissé in situ.

- TAN K. L. et coll (159) étudient l'aspect pédiatrique des grossesses abdominales avancées, portant sur 8 observations personnelles avec 5 enfants vivants. Deux de ces enfants nés de grossesses abdominales présentent des malformations diverses. Asymétrie faciale, torticolis, microcéphalie, équinovarus des jambes,

cou palmé.

- La même année RENAUD et coll (145) tout en reprenant la revue de la littérature mondiale de toutes les grossesses abdominales jusque là rapportées, décrivent 9 cas observés au centre hospitalier universitaire d'ABIDJAN. Ils n'ont eu aucun enfant vivant. Ils insistent sur le rôle des facteurs d'environnement social dans la genèse de ces grossesses ectopiques.

En 1970, D'CUNHA A. P. J. et coll (51) publient deux observations de grossesses abdominales avancées présentant un syndrome occlusif dont une avec enfant vivant. Les suites ont été simples.

En 1971, DEHNER LOUIS (13) fait une étude sur le syndrome de mort foetale et ses conséquences maternelles en cas de grossesse abdominale. La mort foetale entraînerait une hypofibrinogénémie.

En 1972, PETER COCKSHOTT et coll (139) étudient la radiographie de grossesse abdominale. Selon eux les caractères radiographiques sont :

- une position anormale du fœtus ;
- le contact intime du fœtus et de la paroi abdominale maternelle ;
- l'absence de l'ombre utérine autour du fœtus ;
- la projection de la partie foetale sur la colonne vertébrale maternelle dans les clichés de profil. Ce qui n'est pas, selon eux, un signe pathognomonique de la grossesse abdominale ;
- l'hyperclarté des parties foetales ;
- la projection des gaz intestinaux maternels sur les parties foetales sur deux incidences différentes ;
- une image aérique dans le sac gestationnel ;
- l'immobilité foetale pas toujours vérifiée ;
- le lithopédion est un signe absolu de grossesse extra-utérine.

En 1973, ABELL A. (1) en reprenant l'étude de

.../...

CURRY parfait la radioplacentographie isotopique dans le diagnostic de la grossesse abdominale.

En 1974, TSHIBANGU et coll (165) à la clinique universitaire de KINSHASA, rapportent une observation de grossesse abdominale morte de 8 mois et notent : *la visualisation de l'hystéromètre in situ sous amplificateur de brillance n'a d'égale que la netteté d'un cliché radiologique d'hystérogaphie.*

ZINGHEDAW (173) étudie une association rare de grossesse intra et extra-utérine dont les enfants sont morts.

En 1975, DAS N. (49) totalise après 12 ans d'étude, cinq cas de grossesses abdominales avancées variant de 24 à 32 semaines. Il rapporte un cas de grossesse double intra et extra-utérine avec l'enfant abdominal vivant.

En 1976, MOFID R. et coll (126) rapportent la première observation de grossesse ovarienne associée à un tératome avec enfant vivant.

En 1977, CRAIG et coll (43) ont recensé en 40 ans et pour 22 239 naissances, 11 cas de grossesses abdominales avancées dont une de 44 semaines avec extraction chirurgicale, d'un enfant vivant.

La même année FLATRE B. et coll (69) publient une observation de grossesse abdominale menée jusqu'au 7ème mois révélée par une hématurie sans aucune atteinte rénale maternelle. L'enfant né vivant n'a pas survécu.

En 1978, IRONDELLE et SENEZE (88) rapportent un cas de grossesse abdominale avec suites mouvementées chez une patiente qui a survécu au prix d'aménorrhée galactorrhée et prolactinurie.

La même année, MICHEL EID (125) dans sa thèse fait une étude à propos de 15 cas de grossesses abdominales à DAKAR. Il insiste sur les mesures prophylactiques de grossesses abdominales en pays sous-développés.

En 1979, EKWEMPU (61) publie l'observation d'une

grossesse double intra et extra-utérine chez une grande multipare de 22 ans. Les deux grossesses arrivent à terme. Trois semaines après l'accouchement naturel à domicile d'une fille de 2,3 kg, la grossesse abdominale jusqu'à méconnue fut révélée par une crise de toxémie gravidique et la laparotomie a découvert un enfant extra-utérin normal de sexe masculin aggar 10, pesant 3,55 kg. Malheureusement ce dernier mourut d'entérite à E. coli au 16ème jour.

La même année, BRUN CHRISTOPHE A. (26) à LOME, rapporte deux cas de grossesses abdominales avancées avec enfants vivants dont un parfaitement normal, de sexe féminin, pesant 2,990 kg qui vit toujours.

En 1980, EL HADRAMY DUCROS (62) rapporte dans sa thèse 5 observations exceptionnelles de grossesses abdominales à DAKAR, dont une associée à un hydramnios.

Enfin en 1981, J. CHOUKROUN et coll (37) recensant 580 cas de grossesses intra et extra-abdominales simultanées rapportent 6 cas personnels diagnostiqués au stade de rupture de la grossesse extra-utérine.

III - FACTEURS ETIOLOGIQUES
ET FREQUENCE

1. - FREQUENCE :

La fréquence de la grossesse abdominale est variablement discutée. La revue de la littérature mondiale nous permet de faire une comparaison exhaustive avec nos statistiques.

BURKHART KELLY et coll (28) enregistrent 4 grossesses abdominales en 10 ans pour une moyenne annuelle de 4190 naissances.

De son côté D. W. BRIGGS (22) trouve 1 grossesse extra-utérine pour 200 naissances, tandis que HENDERSON (77) trouve une incidence de 1 grossesse abdominale pour 7000 naissances soit 0,014 %.

Les statistiques de W.D. BEACHAM et coll présentent une incidence de grossesse abdominale pour 3 371,75 (soit 0,03 %), celles de Crawford et coll est de 1/3161 A 0,03 %.

Dans sa thèse, THEROND (161) cite les données de QUILLAIN (1/12500 00,008 %) de DOUGLAS et KOHN (1/16.370 = 0,0061 %) et note que Von SCHVENCK relève 8,2 % de grossesses ectopiques sont abdominales alors que Parry en trouve 5,8 %.

FAUP (68), dans sa thèse note l'incidence moyenne totale de 1946 à 1960 elle est de 1/6840 soit 0,015 %. Elle est répartie comme suit.

- de 1946 à 1950 : 1/12.025 soit 0,0082 %
- de 1951 à 1955 : 1/3.650 soit 0,027 %
- de 1956 à 1960 : 1/3.581 soit 0,028 %

K. L. TAN et coll donnent de leur côté une incidence de 1 pour 50.820 naissance soit 0,002 % en observant 8 grossesses abdominales en 10 ans.

Enfin dans les milieux africains (Abidjan) RENAUD et coll rassemblent 8 grossesses abdominales pour 22.338 accouchements soit 0,03 %. Tandis que à DAKAR EL HADRAMY recense 75 cas de grossesses abdominales observées de 1963 à 1979 alors que MICHEL EID fait sa thèse sur 15 cas enregistrés de 1971 à 1976 soit 13,88 % de toutes les grossesses extra-utérines opérées et 0,018 % des accouchements enregistrés dans le service.

De notre côté nous avons observé, en 3 ans, 6 cas de grossesses abdominales pour 124 grossesses extra-utérines opérées toutes localisations confondues, soit une fréquence de 4,84 %. Durant la même période 31 665 naissances ont été enregistrées dans le service. Ainsi les 6 grossesses abdominales que nous avons observées donnent une incidence de 6/31 665 naissances soit 0,019 %.

2 - FACTEURS ETIOLOGIQUES

Les facteurs favorisant de grossesses extra-utérines tubaires sont généralement connus. Quant aux grossesses abdominales, de nos jours deux hypothèses sont admises :

- Grossesse abdominale primitive :

La grossesse abdominale primitive serait une grossesse dont la fécondation et la nidation se feraient d'emblée dans la cavité péritonéale. La dessus, DEFRESIGNE (52), tout en rappelant qu'embryologiquement, le péritoine et l'endomètre dérivent tous les deux du coelome primitif, note qu'histologiquement les cellules indifférenciées du trophoblaste ont la possibilité de s'implanter sur tout autre tissu indifférencié tel le péritoine par exemple.

- Grossesse abdominale secondaire :

Après un avortement tubo-abdominal ou une rupture tubaire ou une rupture utérine, l'oeuf avorté trouverait au sein de la cavité péritonéale des conditions idéales de nidation et de développement.

Il est difficile, voire impossible de distinguer une grossesse abdominale primitive d'une grossesse secondaire, conformément aux critères définis par STUDDIFORD, à cause du lieu d'implantation de l'oeuf. En effet, le développement de ce dernier peut intéresser secondairement plus d'un organe abdomino-pelvien. Ces critères sont au nombre de trois :

1° Les trompes et les ovaires doivent être indemnes de toute lésion ancienne ou récente.

2° Il n'existe aucune fistule utéro-placentaire évidente.

3° L'oeuf est en rapport exclusif avec la surface péritonéale, et il doit être suffisamment jeune pour qu'on puisse avec certitude éliminer une implantation abdominale secondaire à une nidation initialement tubaire.

L'étiopathogénie de la grossesse abdominale revient à l'étude des facteurs favorisant cette anomalie d'implantation extra-utérine de l'œuf, permettant son développement au delà de 20 semaines.

Plusieurs facteurs semblent incriminés :

AGE :

La grossesse abdominale est l'apanage de la femme relativement jeune.

Mais selon RENAUD et coll le rôle de l'Age est inexistant dans la grossesse abdominale. Dans leur série, les extrêmes d'Age sont 25 et 48 ans, la moyenne étant 32 ans.

De leur côté BEACHAM et coll pour 600 cas, l'Age varie de 17 à 94 ans avec un pic entre 30 et 34 ans.

Cette influence d'Age est également soulignée par MICHEL EID à DAKAR, dont 42,8 % des 15 patientes ont entre 24 et 29 ans.

Dans notre série les limites sont 25 et 37 ans, soit une moyenne d'Age de 30 ans.

PARITE :

Son incidence concerne avant tout le mécanisme physiopathologique. En effet, dans l'antécédent obstétrical de la femme on retrouve la notion de stérilité primaire ou secondaire (12) de césarienne, de grossesse extra-utérine, des avortements curetés ou non et le nombre de grossesses antérieures (145).

MICHEL EID (60) trouve 45,5% de multipares, 13 % troisième pares et 13 % nullipares. Tandis que la Parité moyenne de RENAUD et coll est de 3,5 pour 8 cas, et 1,5 pour HENDERSON (77).

Quant à CRESTE, sur neuf cas, dénombre 3 primipares et 6 multipares dont une douzième pare.

De notre côté nous avons enregistré cinq (5) multipares et une seule nullipare à antécédent d'avortements à répétition. (Voir tableau I).

.../...

Tableau I - Antécédents obstétricaux

N° d'observation	Gestation	Avortements	Parité
I	7	0	7
II	3	0	3
III	2	0	2
IV	2	1	1
V	7	1	6
VI	5	5	0

Ce qui revient à dire que la parité joue un rôle certain dans l'étiopathogénie de la grossesse abdominale.

RACE ETHNIE ET ENVIRONNEMENT :

Mc ELIN (122) note aux U. S. A. qu'il y a approximativement une grossesse tubaire pour 200 naissances chez les femmes de race blanche et une grossesse tubaire pour 120 naissances chez les femmes de race noire.

CRAIG et coll (43) pensent que l'incidence de la grossesse abdominale varie avec les races mais cette incidence est probablement influencée par les facteurs socio-économiques.

Les études de NOTTER rapportées par AUBERT (10), montrent sur 249 grossesses abdominales, 90 % concernent les femmes de race noire. Ce taux très élevé serait dû à un diagnostic tardif de ces grossesses chez les femmes vivant dans un milieu pauvre.

LE GUYADER et coll (103) notent que beaucoup d'observations de grossesses abdominales tant en Afrique qu'en Amérique, concernent les femmes de race noire.

En Afrique du Sud toutes les observations d'ABELL (1) concernent les femmes de race noire BANTOU.

BEACHAM et coll (12) dénombrent sur 65 cas de grossesses abdominales 62 soit 95,38 % chez les femmes de race noire et 3 soit 4,62 % chez les femmes de race blanche.

MICHEL EID (60) travaillant en milieu africain de DAKAR souligne que la totalité de ses 15 patientes proviennent de milieu rural.

Toutes nos patientes sont de race noire, issues sans prédilection de différentes ethnies du NIGER. Elles proviennent des régions rurales reculées, loin de toute formation médicale. Au NIGER, le facteur racial et ethnique ne semble pas jouer un rôle important dans l'étiopathogénie de la grossesse abdominale. Mais par contre, l'environnement socio-économique semble y être pour quelque chose. En effet, la femme sahélienne, vivante à la campagne et endurcie par les travaux supporte mieux la douleur et consulte moins que la citadine pusillanime.

LE FACTEUR INFECTIEUX :

Les salpingites spécifiques ou non sont des facteurs importants. Elles sont particulièrement répandues en milieu africain et sont responsables sous leurs formes larvées depuis les antibiotiques d'un nombre de plus en plus élevé de grossesses ectopiques. Mais, Mc ELIN ne semble pas admettre l'inflammation comme cause. De même le GUYARDER et coll ne trouvent pas d'antécédent infectieux dans leur série.

A. JAMES WHITE observe que le nombre de grossesses après tuberculose génitale augmente en fréquence depuis l'avènement de chimiothérapie et que 1/3 de ces grossesses est tubaire. Il rapporte un cas de grossesse abdominale chez une tuberculeuse traitée avec enfant vivant.

EASTMAN cité par FAUP (68) pense qu'une thérapeutique antibiotique inadéquate ou administrée après remaniement de la muqueuse tubaire peut augmenter les chances de grossesses ectopiques en prevenant la sténose complète.

Les avortements spontanés et leur séquelles :

Nous avons noté deux cas d'antécédents infectieux suite à un avortement précoce de trois mois (obs. IV) et secondaire à l'accouchement d'un mort-né (obs. VI).

- les curetages utérins et leurs séquelles.

AUTRES FACTEURS POUVANT ETRE MIS EN CAUSE

Certains facteurs fragilisant le myomètre ont été incriminés : cicatrice utérine après césarienne, myomectomie, ou une hystérectomie sub-totale. Le lachage de cette cicatrice donnerait issue à l'œuf dans la cavité péritonéale où il se développe ; rupture utérine préexistante et méconnue.

Autres facteurs ont été mis en cause par plusieurs auteurs :

- tumeur utérine ou tumeur de voisinage comprimant les trompes empêcherait la migration de l'œuf vers la cavité utérine ;

- le dispositif intra-utérin est un facteur non négligeable car un dicton dit que *le dispositif intra-utérin empêche la grossesse intra-utérine mais non la grossesse extra-utérine.*

- les inducteurs d'ovulation sont également mentionnés comme facteurs favorisant de grossesses multiples intra et extra-utérines.

- la grossesse abdominale peut être due à l'œuf lui-même : lors de l'implantation ou peu après, les phénomènes de lyse tissulaire résultant de l'activité trophoblastique peuvent s'étendre au myomètre et constituer à ce niveau un point faible à partir duquel se constitue le sac (84) ;

AKPE (5) insiste sur l'endométriase comme élément favorisant la grossesse abdominale primitive. L'endométriase extra-utérine constituant des utérus en miniature peut favoriser l'implantation de l'œuf.

Nous n'avons observé aucun de ces facteurs chez nos patientes. Est-ce à cause de l'urgence qu'imposent les tableaux, ou sont-ils passés inaperçus ?

IV - ARGUMENTS DE
DIAGNOSTIC

1 - ARGUMENTS CLINIQUES ET PARACLINIQUES

La grossesse abdominale est une grossesse rare qui évolue le plus souvent autrement que les grossesses normales ; car elle est émaillée de complications au début, tout au long de son évolution et à son terme. Pour peu qu'on y pense, on retrouve quelques arguments cliniques pouvant faire penser au diagnostic.

A - L'INTERROGATOIRE est l'étape importante mais malheureusement, l'urgence chirurgicale qu'imposent certains tableaux l'emporte et ce n'est qu'à l'intervention que la situation s'éclaircie.

1° Aménorrhée :

L'aménorrhée est franche parfois prolongée (obs III) Elle peut être émaillée des pertes hémorragiques surtout au début de la gestation.

2° Métrorragie :

Elle s'associe toujours à l'aménorrhée.

Il s'agit de sang noirâtre renfermant plus ou moins de caillots, accompagnée de douleur.

Le LORIER et coll (114) analysant des observations sélectionnées retrouvent 33 cas avec métrorragie sur les 34 grossesses abdominales avancées. 3/4 des observations de THEROND (161) sont métrorragiques tandis que CORREA et coll (22) dans 8 cas observés sous forme habituelle de grossesse abdominale ne mentionnent pas de métrorragie mais seulement au début d'une des formes trompeuses ; RÉNAUD en retrouve 50 %.

En fait dans la plupart des cas, l'hémorragie est externe, rarement abondante, sous forme de pertes minimales traînantes, entraînant une anémie chronique (obs. I) avec sub-ictère atteint de l'état général.

Cette hémorragie peut survenir soit au début de grossesse (rapportée par la plupart des auteurs) soit en fin de grossesse. L'hémostase est spontanée (obs III, V, VI).

Le syndrome d'hémorragie interne se manifeste par des douleurs abdominales ou abdomino pelviennes - abdomen tendu plus ou moins associé à de signes de choc

signant la complication aigue. Le foetus est dans ce cas vivant, rarement mort, une intervention d'urgence peut le sauver. Cette hémorragie serait due au début de gestation à un avortement tubo abdominal ; et en fin de la grossesse au déclenchement du faux travail. En cas de grossesse abdominale d'origine primitive, on ne note pas de métrorragie du début.

3° Douleurs abdominales :

Chez nous la grossesse est considérée comme un corps étranger et tout symptôme apparaissant est considéré comme signe physiologique accompagnateur. D'autre part, chez les Nigériennes on ne peut mesurer l'importance que revêt ce signe subjectif surtout chez les femmes rurales. S'il est mentionné par les femmes ce qu'il est à la limite du supportable.

Quatre de nos patientes ont eu un ou plusieurs épisodes douloureux à type de colique prédominant au bas-ventre. Ces douleurs sont soit spontanées et brutales, soit provoquées par les mouvements actifs du foetus (obs III).

On note un fond douloureux continu à type de pesanteur pendant toute la gestation (obs I).

En somme toutes nos patientes ont souffert de douleurs comme celles de Le LORIER.

Généralement ces douleurs apparaissent aux premiers mois de l'aménorrhée gravidique.

Lorsqu'elles apparaissent au voisinage du terme, elles empruntent un tableau bâtarde de "faux travail" ou d'un syndrome subocclusif associant à la douleur des troubles digestifs à type de vomissements, état nauséux, constipation opiniâtre (obs V).

Ce syndrome douloureux regresse spontanément parfois et peut se répéter à des intervalles variables

.../...

pouvant faire penser à une amélioration de la maladie (obs III, VI) et de ce fait on ne pense plus au diagnostic de grossesse abdominale mais à une éventuelle association morbide de grossesse normale et fibrome, ou grossesse normale et kyste de l'ovaire compliqué (obs I). C'est dans ces cas que le diagnostic est fait au décours de l'intervention chirurgicale.

Certains mentionnent des céphalées, des douleurs lombaires (166).

4° Troubles Urinaires :

Ils sont assez constants mais tardifs, dus aux compressions ou irritation des voies urinaires par le sac ovulaire. Ces troubles sont retrouvés chez deux de nos patientes (V, VI). Il s'agit essentiellement de dysurie, pollakiurie et de brûlure à la miction ; signes retrouvés dans beaucoup de publications (28, 32, 146, 166).

5° Altération de l'état général est quasi constante et caractérisée par :

- Amaigrissement ;
- Asthénie ;
- Paleur des muqueuses ;
- fièvre : qui est due à la surinfection du sac ovulaire avec souvent collection purulente intrapéritonéale entraînant une pelvipéritonite (obs V).

Ces signes sont pratiquement retrouvés chez ces patientes anorexiques et nauséuses, vivant dans un environnement socio-économique difficile : (insuffisance nutritionnelle hygiène défectueuse et accès médical insuffisant ou absent).

-Parfois le tableau clinique comporte un épisode de syncopal (obs I).

6° ECLAMPSIE :

L'éclampsie paraît être plus fréquente en cas de grossesse abdominale (61, 82).

.../...

Ekwempu a rapporté un curieux cas d'éclampsie survenue après 3 semaines d'accouchement naturel à domicile, d'une grossesse normale. (éclampsie due à une grossesse abdominale vivante à terme).

B - EXAMEN PHYSIQUE

1° Inspection

- Ballonnement abdominal :

Il est lié à l'état subocclusif dû au contact du sac ovulaire avec les anses intestinales ou à l'insertion placentaire sur les méésentères et à la surinfection (obs V, VI).

Souvent l'inspection permet d'emblée de mettre en évidence une présentation anormale. Dans leur observation Le LORIER et coll (114) notent que le foetus croisait en écharpe l'abdomen, la tête étant dans la fosse iliaque gauche, le corps filant vers l'hypochondre droit, un petit membre faisant saillie constante et douloureuse dans la région lombaire droite.

- Voussure abdominale avec existence d'une fistule donnant issue à un membre (62).

2° Palpation :

Elle précise ou révèle l'anomalie de la présentation. La présentation transversale haute est fréquente 4 cas dans la série de RENAUD et coll (145) comme nous le retrouvons dans l'observation VI.

Le foetus peut être perçu latéralement (9, 146) ou obliquement (169) et l'absence de la fixité apparente du foetus est un argument de secours pour le diagnostic (22).

La sensation du foetus sous la peau fait l'unanimité de tous les auteurs mais cette sensation peut être gênée par les anses grêles ou l'opiploon ou même une distension excessive (hydramnios) etc...

La grossesse abdominale à allure hydramniotique est une variété rarissime : gros ventre avec varices abdominales en "tête de méduse" et oedème des membres inférieurs. ELHADRAMY rapporte le 4ème cas en 1980 après THEROND, MINGALON et CORREA.

Le signe pathognomonique de la grossesse abdominale est un utérus plus ou moins mobile ne correspondant pas à l'âge de l'aménorrhée gravidique, se contractant au décours d'une injection intraveineuse de post hypophyse, à côté d'une masse régulière mobile dure médiane ou latéralisée occupant tout l'abdomen.

Les ligaments ronds ne sont pas perçus (42) ;
La "hauteur utérine" est variable et ne donne aucune idée ni sur le développement du fœtus ni sur le diagnostic.

Dans nos observations les "hauteurs utérines" varient entre 30 et 46 cm pour un âge allant de 30 à 50 semaines. De leur côté WEYL AUBERT et CORREA trouvent respectivement 24 cm et 22 cm pour des grossesses vivantes de 34 semaines.

3° Toucher Vaginal

- La situation du col utérin, sa consistance et sa taille, semblent être les principaux éléments de présomption de grossesse abdominale :

Il s'agit, presque toujours, d'un col court ou long, non effacé, fermé et dur, anormalement déplacé en avant et en haut, en arrière de la symphyse pubienne. Il peut être aussi latérodevié, ou refoulé en arrière vers le sacrum.

Dans l'observation I, le col est court, mou, déplacé en avant sous la symphyse pubienne. Le cul de sac postérieur est comblé par une masse dure fixée. Ce qui a arrêté la progression de la dilatation du col au delà de 5 cm, empêchant ainsi l'accouchement du fœtus intra-utérin. On retrouve la même situation dans la publication BURKHART K. P. et coll (28) où, malgré le début de dilatation cervicale (3 cm), la présentation du fœtus n'est pas engagée à cause de la présence d'une masse de 12 x 10 cm de dimension dans le cul de sac postérieur.

Un cas particulier avec pseudo-segment inférieur en "sacculation" devant la tête engagée est rapporté par AUBERT.

- L'utérus :

- perception d'un utérus petit, n'ayant

.../...

aucun caractère de gravité, médian ou latéral est un signe pathognomonique de grossesse abdominale. Mais cette perception n'est pas toujours aisée car elle peut être masquée par la masse abdominale.

- en cas de grossesse double, l'utérus gravide est facilement perçu mais déplacé par la grossesse ectopique.

Pour LE LORIER et coll (114), le toucher vaginal combiné détecte deux masses pélviques dans 60 % des cas.

Enfin, la crépitation des os du crâne foetal en présentation céphalique dans le cul de sac signe la mort foetale mais pas le diagnostic de grossesse abdominale.

4° Auscultation :

Les bruits du coeur foetal, présents ou absents, n'aident pas au diagnostic de la grossesse abdominale ; ils sont sourds ou renforcés.

Cependant BRIGGS (22) insiste sur l'existence d'un souffle constant à l'auscultation décrit pour la première fois en 1960 par DIXON et STEWART, (57). Ce souffle peut être entendu dans les grossesses normales mais, il serait plus fort dans le cas de grossesse abdominale. Il traduirait l'activité hémodynamique placentaire.

De notre côté nous avons perçu un souffle et les bruits du coeur foetal dans deux cas (I et IV), sans pouvoir poser d'emblée le diagnostic.

En conclusion ces signes cliniques sont de grande valeur et peuvent, si l'on y pense aider au diagnostic de grossesse abdominale.

Passant en revue la littérature médicale mondiale disponible, comme HUBINONT et coll (84) (étude sur 290 cas entre 1919 et 1939) nous trouvons dans tous les cas l'existence d'au moins deux signes parmi les suivants :

- Les mouvements foetaux sont vivement ressentis parfois même douloureux ;
- La patiente présente tout le long de la grossesse un malaise ;
- Aux environs du terme, la patiente présente des douleurs que l'on interprète comme un faux travail. Ces

douleurs s'accompagnent d'une hémorragie discrète et de l'arrêt de mouvements fœtaux ;

- La palpation du fœtus recueille une impression qu'il se trouve immédiatement sous la peau avec anomalie de présentation plus ou moins haut située ;

- Le col est dur, ne s'efface, ni ne se dilate. Il est attiré vers le haut et vers l'avant, il est souvent latéroveilé ;

- Echec de déclenchement médical du travail.

Dans leur propre observation HUBINONT et coll n'ont trouvé aucun de ces signes classiques, chez une femme à antécédent de myomectomie.

On retrouve le même cas d'exception chez J. P. DAVEO et coll (50) ; L. ATAYI (9) qui notent une parfaite tolérance de cette gestation anormale depuis le début jusqu'à son post terme.

Le cas rapporté par P. WAHL et coll est resté sans incident jusqu'au 8ème mois, où une chute accidentelle a déclenché de métrorragie mais peu de douleurs.

C - EXAMENS PARACLINIQUES

1° Test à l'ocytocique :

Il consiste à déclencher des contractions utérines par injection intraveineuse de faible quantité d'ocytocine ou d'extrait de post hypophyse en cas de grossesse extra-utérine.

Chez une de nos malades (VI) ce test a été pratiqué avec échec avant l'évacuation de la malade à la maternité centrale.

La négativité de ce test a la même valeur de diagnostique que l'investigation clinique la plus sûre.

2° Les radiographies simples :

D'exécution rapide, si elles sont de bonne qualité, elles montrent les anomalies de position et de présentation fœtales. Mais souvent si les clichés sont de mauvaise qualité, on est désemparé : image hydroaérique (syndrome occlusif), une opacité vague du bas ventre évoquant un tumeur (51).

1) De face : on note :

- Squelette foetal en position normale mais haute ou viscieuse : oblique ou transverse (obs V) ;

- Absence de l'ombre utérine autour du squelette foetal, quoique toujours difficile à affirmer ;

- Une hyperextension ou hyperflexion du rachis cervical ou dorsolombaire. L'observation V montre un squelette foetal en position transverse, crâne haut situé, les membres inférieurs repliés, et une angulation du rachis ;

- Le chevauchement des os du crâne signe la mort foetale (obs III, VI) ;

Enfin on note la finesse du squelette foetal avec une faible opacification osseuse.

Une extension relative des membres, ceux-ci sont plus ou moins mal maintenus dans une poche beaucoup plus extensible que l'utérus : éléments radiologiques sur lesquels insistent RENAUD et coll (105) et que nous retrouvons dans l'observation III où les membres supérieurs divergent, s'écartant du tronc.

2) Profil :

La superposition du squelette foetal sur le rachis maternel ou accolé à la paroi abdominale est un signe important pour le diagnostic quoique contesté par certains (136)

Enfin le foetus peut être bas situé coincé dans une fosse iliaque.

3° Hystéroscopie :

Elle est à même de visualiser la cavité utérine, si toutefois le col utérin permet cet examen par sa situation haute et retrosymphysaire.

4° Radiographie de contraste :

1) Visualisation de l'hystéromètre ~~in situ sous~~ amplification de brillance, ou non, bien que critiquée par certains auteurs, possède une valeur de diagnostic comme le soulignent TSHIBANGU et coll (165).

2) Hystéro-Salpingographie :

Très discutée, a pour nous une valeur certaine. Elle visualise une cavité utérine normale, vide. Elle ne doit être demandée que lorsqu'un utérus non gravide a été

...../.....

perçu aux examens cliniques (utérus dur, petit, hystérométrie normale (7 à 8 cm) et une présence d'un squelette foetal à la radiographie simple (voir tableau iconographique).

Elle nous a permis de faire le diagnostic de grossesse abdominale chez une de nos patientes (obs. III).

En cas de grossesse abdominale par rupture utérine, cette hystéro-salpingographie ne permet pas parfois de conclure, car il y a continuité de l'utérus et du kyste foetal, même si le diagnostic est envisagé (166).

3) Insufflation du colon :

Préconisée par N'GUYEN BUU TRIEU et coll, l'injection d'air dans le colon par l'anus permettrait de voir l'image colique croiser en écharpe l'ombre foetale (131).

5° Echotomographie :

Le développement des techniques échographiques liées aux progrès de la technologie, permet tous les espoirs dans le diagnostic des grossesses abdominales.

Le problème qui se pose au clinicien, est de pouvoir poser à temps le diagnostic de grossesse ectopique. Pour cela, il doit avoir la certitude d'une gestation, d'un foetus, et d'un utérus vide. Pour les cas qui nous intéressent, la grossesse est avancée et, l'aspect pathologique du déroulement de l'accouchement, détermine l'envoi des parturientes à l'hôpital.

Dans le service hospitalier, il ne faut pas perdre de temps car, avec une intervention précoce, l'enfant encore vivant peut être sauvé : la technique échographique permet de poser deux diagnostics de certitude. La présence d'un utérus vide, et, la présence d'un enfant dont l'échographe peut déterminer l'âge foetal et, surtout, apprécier les battements cardiaques et la vitalité. De plus l'échographie peut faire le diagnostic de l'absence de fibrome ou de kyste de l'ovaire.

.../...

6° Electrocardiographie foetale :

Elle permettra de détecter une souffrance foetale et même montrer ce caractère particulier de "grands complexes électrocardiographiques" lié à la proximité du foetus de la paroi abdominale (114).

7° La localisation placentaire :

1) Radioplacentographie :

Suggérée par FORSTER et MOORE le premier cas a été publié en 1968 par CURRY et coll (46). Elle peut localiser le placenta dans la grossesse abdominale confirmée, alors que les autres techniques montrent seulement la localisation extra-utérine du foetus. Tandis que certains auteurs ont été déçus par les résultats qu'ils ont obtenus quelque soit la technique utilisée pour la localisation.

2) Angiographie :

Les indications doivent rester extrêmement précises :

- la phlébographie utérine, qui consiste à injecter directement dans le myomètre un produit iodé de contraste par un trocard, assure un diagnostic de certitude. Mais il expose en cas de grossesse utérine à un avortement. Cet examen ne peut donc être pratiqué que lorsque on est sûr de la vacuité utérine.

- l'artériographie abdominale par la méthode préconisée par COALE et RICHEY (38) permet la visualisation de l'aorte abdominale et la vascularisation placentaire par l'exploration de ses branches. Sa réalisation nécessite toutefois un matériel radiologique disponible ce qui n'est pas toujours le cas.

Ce genre d'examen vasculaire expose de toute façon, la mère et le foetus à une irradiation toujours assez importante en fin de grossesse.

.../...

8° Examens biologiques :

Les dosages hormonaux servent à faire le diagnostic de la grossesse non du lieu d'implantation mais, surtout, permettent de suivre la vitalité et la fonction placentaire. Ils sont d'un grand intérêt pour la conduite à tenir vis à vis du placenta laissé in situ.

Recherche de troubles de la coagulation par hypofibrinogénémie. DEHNER (53) rapporte le premier cas d'hypofibrinogénémie qui serait lié à la rétention du fœtus mort dans l'abdomen.

2 - ARGUMENTS THERAPEUTIQUES

La première laparotomie et non la première césarienne a été pratiquée à la fin du XVe siècle par JACOB NUFER, châtreur de porc de profession, en état de désespoir sur sa propre femme ne pouvant accoucher depuis quelques jours. Les résultats obtenus étaient favorables pour la mère et l'enfant intra-abdominal.

Ce n'est qu'en 1766 que LEVRET trouve seule et logique l'intervention chirurgicale dans la grossesse abdominale, tout en doutant néanmoins sur le succès à cause des hémorragies dues aux insertions placentaires viscieuses. (161).

Mac NIGHT a trouvé la solution en préconisant de laisser le placenta in situ. (161).

L'intervention chirurgicale tient surtout au pronostic immédiat maternel, à l'évolution de la grossesse et à ses complications. Sav que le fœtus soit mort ou vivant, c'est l'état de la mère qui importe quelque dépendant en partie de la vitalité foetale.

A - QUELLES SONT LES INDICATIONS DE CETTE INTERVENTION CHIRURGICALE ?

1° Fœtus vivant :

Lorsque le fœtus est encore vivant, les avis sont partagés quant au moment de l'intervention, ce qui suppose un diagnostic sûr et précoce et une maturité foetale suffisante ; 28 semaines d'aménorrhée au minimum.

a) En cas de grossesse abdominale supportée tant bien que mal, certains préconisent la surveillance jusqu'à la vitalité suffisante du fœtus au risque de difficulté d'extraction du placenta qui a eu alors le temps de s'élargir.

On intervient au-delà de la 38ème semaine au moment du "faux travail" (131) ou bien alors après échec

du déclenchement médical du travail, dans ce cas le diagnostic n'est fait qu'à l'intervention.

D'autres pensent que, compte tenu de nombreuses malformations et la forte mortalité foetale, l'interruption de la grossesse s'avère nécessaire.

De notre côté nous n'avons pu faire le diagnostic de grossesse abdominale au début, à plus forte raison sa surveillance ; l'intervention chirurgicale nous a été imposée par les tableaux chirurgicaux.

b) Lorsqu'il s'agit d'une grossesse compliquée, l'intervention chirurgicale doit être d'emblée indiquée. Elle permet dans certains cas d'extraire un enfant vivant à terme ou prématuré mourant aussitôt.

Les enfants de deux de nos patientes (obs I, IV) pourraient être sauvés si elles nous sont parvenues à temps.

2° Fœtus mort :

Ici aussi les attitudes divergent.

a) La première est l'intervention immédiate pour éviter les complications tel un syndrome d'hémorragie interne, un syndrome occlusif et surinfection (obs V), une perforation intestinale, l'afibrinogonémie (42, 53) un syndrome toxique, etc...

b) La deuxième c'est l'attentisme 4 à 6 semaines après la mort foetale pour permettre la regression du placenta, facile alors à enlever sans beaucoup de risques hémorragiques. Ce qui n'est pas le cas de THEROND dont la patiente est décédée de choc après essai d'ablation du placenta mort depuis quelques jours.

Pour conclure, l'attitude logique en cas de grossesse abdominale compliquée est l'intervention chirurgicale après réanimation correcte.

Certaines grossesses abdominales calcifiées (lithopédions) depuis belle lurette sont bien supportées et ne sont découvertes qu'au cours d'un examen de routine ; telle l'exploration pour stérilité secondaire. Mais parfois la situation est différente si l'état général de

la mère le permet, on peut attendre quelques jours malgré la mort foetale en vue d'investigation plus poussée (obs III, VI).

B - INTERVENTION

1° Techniques chirurgicales :

L'idéale est la laparotomie médiane large qui permet non seulement l'extraction facile du fœtus mais également l'appréciation des lésions par une révision minutieuse de la cavité abdominale.

La voie vaginale ou voie basse a été utilisée par NELSON HENDERSON et coll. Mais cette voie a été abandonnée à cause des risques infectueux, traumatiques et, de la difficulté voire l'impossibilité de la révision de la cavité abdominale.

Quelque soit la technique utilisée et quelque soit la facilité ou la difficulté d'extraction foetale et délivrance, une révision de la cavité abdominale est capitale, pour ne pas passer à côté d'une fistule viscérale, une poche purulente ou une hémorragie occulte. Cette révision permet également de déterminer les lésions anatomopathologiques.

L'extraction du fœtus ne se fera qu'après l'aspiration du liquide péritonéal (liquide amniotique sero-hématique ou purulent) et libération des adhérences.

La deuxième étape est l'évaluation méthodique et soigneuse de l'insertion placentaire qui guide la conduite à tenir pour la délivrance, temps essentiel de cette intervention.

2° La conduite à tenir vis à vis de ce placenta est :

a) soit une exérèse immédiate : De nos six observations, trois placentas ont été enlevés facilement, un l'a

.../...

été difficilement. Nous avons jugé utile d'enlever ce placenta à cause de syndrome hémorragique difficilement contrôlable après l'extraction foetale.

Tout ceci semble facile si le kyste foetal est bien individualisé et mobile (84 , 145).

b) soit le placenta est laissé in situ :

L'attitude tient au vieux adage qui dit que mieux vaut avoir une patiente vivante portant un placenta dans son abdomen que d'avoir un cadavre par ablation du placenta.

Si le placenta s'insère largement sur les viscéres abdominaux et les annexes, son ablation risque d'entraîner une hémorragie difficilement contrôlable, on peut tenter une ablation partielle au risque de léser certains organes.

Pour nos deux cas où le placenta est laissé en place, les suites opératoires ont été simples. Malheureusement nous n'avons plus revu les femmes retournées dans leurs villages respectifs.

Dans une étude sur 65 cas de grossesses abdominales à l'Hôpital de Charité (Charity hospital) BEACHAM et coll ont fait les constatations suivantes :

- sur 21 patientes dont les placentas sont laissés in situ, ils sont obtenu deux décès.

- ils n'ont obtenu aucun décès sur 35 patientes dont les placentas ont été totalement enlevés et sur 8 patientes dont les placentas ont été partiellement enlevés.

Mais déjà en 1961 HRESHCHYSHYN et coll ont fait une étude quant à l'évolution des placentas de grossesse abdominales, voir tableau :

.../...

Tableau 2

	Nombre des cas	Abcès intralabdominal nécessitant un drainage	Extirpation né du placenta par plaie abdominale	Eviscération	Occlusion intestinale	Hémorragie intra abdominale
Placenta enlevé en totalité.....	65	-	-	1	-	-
Placenta partiellement enlevé.....	7	1	-	-	-	-
Placenta laissé in situ.....	29	3	4	1	3	3
TOTAL :	101	4	4	2	3	3

65 placentas ont été totalement enlevés et une seule patiente a présenté une éviscération comme complication.

7 patientes ont eu les placentas partiellement enlevés et une a eu un abcès.

29 patientes ont eu les placentas laissés in situ. Il de ces patientes, soit 37,9 % ont été réhospitalisées et réopérées pour complications diverses, dont deux hémorragies foudroyantes au 2ème mois de l'intervention -hémorragies dues aux placentas laissés in situ-. (Voir tableau).

Certains auteurs préconisent l'enfouissement qui semble donner le meilleur résultat tant par sa simplicité que par les excellentes suites opératoires. Utilisant ce procédé, CHSTRUSSE CRESTE (45) a obtenu les meilleurs résultats chez 3 de ses patientes que chez les 5 autres où il a utilisé la marsupialisation à minima.

c) Le traitement du placenta laissé in situ par l'améthoptérine (méthotrexate) :

Il a été préconisé par HRESHCHYSHYN (83) en 1965 :

Le traitement du placenta laissé in situ par le méthotrexate (acide 4 - amino - N10 - methyl - Pteroyl - glutaminique), vise à une destruction pharmacologique du trophoblaste laissé in situ, à l'image du traitement du choriocarcinome :

Le méthotrexate agit par inhibition de la reductase dihydrofolique qui entraîne un blocage de la synthèse de l'acide désoxyribonucleique (ADN) de cellules en phase S du cycle mitotique, à l'exclusion de toutes les autres.

S'appuyant sur le fait que le placenta laissé in situ peut reprendre sa fonction, 50 jours après l'opération, JOHN T. St CLAIR et coll ont utilisé arbitrairement 70 mg de méthotrexate au total comme suit :

1er jour 25 mg dans 60 ml de serum physiologique injectés directement dans la veine ombilicale placentaire ; puis deux catheters ont été placés dans les artères du cordon dont l'extrémité est par la suite abouchée à la paroi abdominale.

Aux 8ème, 10ème et 11ème jours 15 mg ont été injectés par les catheters. Une courbe d'élimination de gonadotrophine par 24 h est dressée avec contrôle hématologique. Une serie de palcentographie isotopique montre au 20ème jour un placenta muet, les reins sont bien injectés.

La femme est guérie au 49 ème jour, mais a présenté une fièvre de 15 au 43ème jour.

IRONDELLE et coll (88) en se basant sur le fait qu'en fin de gestation le placenta est en phase de vieillissement et que le méthotrexate n'agissant qu'en phase mitotique cellulaire, rejettent catégoriquement cette méthode.

De leur côté, TSHIBANGU et coll observent que l'injection de ce produit après le 17ème jour de gestation chez une rate, demeure sans effet, alors que les mêmes doses infra-

léthales administrées avant le 14ème jour inhibent sensiblement la croissance de l'unité foeto-placentaire.

Nous n'avons pas utilisé ce produit pour plusieurs raisons :

- nos patientes sont en mauvais état général ;
- nous savons que le méthotrexate est un produit toxique ;

- l'évolution immédiate et à court terme a été cliniquement favorable (amélioration de l'état général, disparition de signes toxiques gravidiques) ;

- nous n'avons laissé le placenta in situ que chez deux patientes (obs I, II). Ces patientes habitantes de régions rurales sont sorties guéries et ont été perdues de vue ;

- il n'existe pas encore sur place de moyen de contrôle biologique et radiologique du placenta.

C - LESIONS ANATOMOPATHOLOGIQUES RENCONTREES

- Implantation de l'oeuf et ses annexes : l'insertion de l'oeuf intéresse plus d'un organe soit sur la face postérieure utérine, le cœcum et le sigmoïde (obs I) ; soit sur le fond utérin, le péritoine pelvien (obs VI) ; soit sur l'épiploon, les anses intestinales et la vessie (obs IV).

Parfois il est localisé sur un seul organe (obs II, III, V).

- Le foetus peut être contenu dans son sac ovulaire adhérent aux organes de voisinage comme l'ont rapporté certains auteurs (45, 153, 166).

Souvent le sac peut éclater et le reste de membranes recouvre une partie foetale (78).

L'enveloppe de ce sac est en général mince et transparente.

Dans certains cas le foetus libre dans la cavité abdominale n'est contenu dans aucune enveloppe (9).

- Le liquide amniotique est en général peu abon-

.../...

dant, foncé ou verdâtre ressemblant à du sang lysé (6) ou visqueux.

Ailleurs il constitue un véritable hydramnios faisant penser à un ascite (42, 62, 161).

Parfois on peut être en présence d'un véritable hémopéritoine (obs II) ou une collection purulente (obs V, VI) avec un sac ovulaire.

Tableau 3 : lésions anatomopathologiques rencontrées

Observation	Localisations placentaires et autres lésions
I - Grossesse hétérotopique double intra-utérine extra-utérine 40 semaines	Placenta extra-utérin inséré - à la face postérieure de l'utérus ; - au sigmoïde - au coecum laissé in situ
II - grossesse abdominale	- placenta sous forme d'un kyste ovarien gauche d'où s'échappe le cordon ombilical. Biopsie faite. Lésions histopathologiques : Les villosités placentaires complètement nécrosées et amorphes sont situées dans un tissu ovarien calcifié. - nombreuses adhérences épiploïques autour du sac - délivrance par salpingectomie gauche - hydrosalpinx droit
III - Grossesse abdominale 50 semaines	- placenta infundibulaire droit - adhérences foetoépiploïques délivrance par salpingectomie droite
IV - Grossesse abdominale 36 semaines	- placenta diffus inséré sur : (- Epiploon (- Anses intestinales (- Vessie - annexes non reconnaissables laissé in situ.
V - Grossesse abdominale 36 semaines	- placenta ovarien droit avec nombreuses adhérences - collection purulente environ 4 litres, sac ovulaire intact - délivrance difficile - fistule intestinale -
VI - Grossesse abdominale 36 semaines	- placenta inséré sur : (- Fonds utérin (- Péritoine pelvien (- Annexes droites. - sac ovulaire intact - collection sero sanglante fétide environ 2 l. - Annexe gauche normale - Délivrance large avec une partie du myomètre

4 - NOS OBSERVATIONS

OBSERVATION N° 1

Mme M. H.

37 ans

Djerma

ménagère

femme enceinte à terme en travail depuis deux jours,
entrée pour tumeur praévia. Elle est évacuée de TERA,
localité située à 180 km au Nord-Ouest de Niamey.

1° Antécédents :

- gynéco-obstétricaux :

8 ème geste ;

7 accouchements dont 5 enfants vivants ;

Aucun avortement ;

Aucun passé infectieux.

- médicaux et chirurgicaux : rien de particulier.

2° Histoire de la maladie :

Le début remonte à 5 mois au décours d'une aménorrhée
de durée non précisée, par :

- des métrorragies peu abondantes mais trainantes ;

- des vomissements alimentaires puis bilieux ;

- une asthénie progressive avec vertiges et un
épisode de syncope brève.

Elle fut traitée au dispensaire local (thérapeu-
tique non précisée). Son état s'est légèrement amélioré, mais
les douleurs persistent ; de même apparaît une constipation
opiniâtre.

Le 18.05.80, au terme d'une grossesse difficilement
menée, la patiente fut prise par de violentes douleurs abdo-
minales à type de coliques brutales. Consultée au centre
médical, elle fut gardée en observation avec le diagnostic
de femme enceinte à terme et en travail.

N'ayant pas accouché au bout de deux jours, elle
fut évacuée à TERA puis NIAMEY pour travail dystocique.

.../...

3° Examen à l'entrée :

3.1. Etat général :

- femme maigre avec gros abdomen étalé ;
- une pâleur de muqueuses, sans ictère ;
- température 37°c ;
- pouls 96/mn ;
- tension artérielle 110 / 60 mm hg.

3.2. Examen gynéco-obstétrical :

- gros abdomen de forme irrégulière, ferme ;
- un utérus gravidé à grand axe longitudinal plus ou moins dévié à droite, mesurant 46 cm de hauteur.

La palpation révèle un fœtus en présentation céphalique fixée, le dos n'est pas perçu ;

Dans le flanc gauche on sent une masse irrégulière et dure.

- A l'auscultation on perçoit les bruits du cœur fœtal à gauche de la ligne médiane, bien frappés, rapides et réguliers à 180/mn.

- Au toucher vaginal, le col est poussé en avant, court, mou, dilaté à 5 cm. On perçoit à travers une poche des eaux bombante une tête fœtale haute et fixée.

Le cul de sac bombé est comblé par une masse dure, régulière et fixée.

Le doigtier ne ramène rien.

Le reste de l'examen est normal.

Devant un tel tableau, le diagnostic d'un fibrome pédiculé tordu associé à une grossesse est retenu.

3.3. On décide une intervention chirurgicale en urgence après un bilan sommaire.

- Groupe sanguin rhésus B +
- Glycémie 0,90 g par litre
- Urines : sucre 0 ; albumine 0
- Azotémie : 0,23 g par litre
- Numération formule sanguine :

Globules Rouges 2 800 000 /mm³

Globules Blancs 10 000 /mm³

.../...

4° La laparatomie médiane sous ombilicale, découvre un utérus gravide. Après hystérotomie on extrait sans difficulté un enfant de sexe féminin vivant en état de mort apparente réanimé en vain. Il pèse 2 200 g.

Délivrance manuelle - le placenta normal pèse 400 g.

La révision de la cavité abdominale découvre un deuxième sac ovulaire extra-utérin - on extrait un fœtus de sexe féminin vivant pesant 2 200 g présentant des déformations plastiques : crâne aplati latéralement.

Le placenta extra-utérin est inséré au sigmoïde - au coecum et à la face postérieure de l'utérus. Il est laissé en place après ligature et section du cordon.

Les annexes génitales ne sont pas reconnaissables.

La paroi abdominale (drainée) est fermée en 3 plans.

5° Les suites opératoires :

Les suites opératoires maternelles ont été simples - elle est sortie guérie le 31 mai, et elle n'est plus revue -

- L'enfant extra-utérin est décédé deux jours après.

OBSERVATION N° II

Mme H. G.
30 ans
ménagère
mariée

4ème geste, 3ème pare dont 1 seul enfant vivant.
Admis le 13.01.81 pour dystocie irréductible chez
une femme en travail depuis 4 jours. Elle est éva-
cuée de Tillabéri, localité située à 116 km au
Nord de Niamey.

1° Examen à l'entrée :

- Malade très agitée ;
- Pouls rapide 120/mn ;
- TA effondrée, imprenable ;
- Abdomen augmenté de volume, de forme irrégulière ;
- La palpation révèle une masse intra-abdominale mal limitée dont la mobilisation est très douloureuse.

Au toucher vaginal :

- le col plaqué contre la symphyse pubienne, est court, dur et fermé ;
- l'utérus est non gravide ;
- le cul de sac postérieur est bombé par une masse dure fixée.

Devant un tel tableau on décide une intervention chirurgicale en urgence, après réanimation.

2° Une laparotomie médiane sous ombilicale est pratiquée.

On découvre un hémopéritoine de moyenne abondance qui est aspiré, puis un foetus mort, momifié est extrait de son sac ovulaire. Il pèse 1 300 g.

Le placenta s'insère sur l'ovaire gauche sous forme d'un kyste ovarien sans plan de clivage. Il est alors enlevé avec tout l'ovaire.

Utérus Normal,

Hydrosalpinx droit,

La paroi est refermée en 3 plans sans drainage.

.../...

3° Les suites opératoires sont bonnes. La malade est sortie guérie au bout de 10 jours.

4° L'examen histo-pathologique du kyste ovarien montre : des villosités placentaires complètement nécrosées et amorphes situées dans un tissu ovarien calcifié.

OBSERVATION N° III

Mme F. H.

30 ans

Djerma

Ménagère

Admise le 5.6.81 pour amenorrhée et une masse abdominale. Elle est évacuée de Tillabéri, localité située à 116 km au Nord de Niamey.

1° Antécédents :

1.1. Gynéco-obstétricaux :

3ème - 2ème pare. Les deux enfants sont décédés de fièvre.

Accouchements et suites de couches normaux.

Le dernier accouchement date de 4 ans.

1.2. Médicaux et Chirurgicaux : Rien de particulier.

2° Histoire de la maladie :

Le début remonte à un an par :

- une amenorrhée secondaire, puis :

- des troubles digestifs (vomissements) ;

- des douleurs pelviennes à droite; d'abord spontanées puis reveillées par l'effort et le palper. Elles sont ressenties par la suite dans la fosse iliaque controlatérale gauche.

- un ictère progressif avec urines foncées et fièvre mais guéri par un traitement non précisé au dispensaire local.

L'abdomen augmentant de volume, elle sentait les

.../...

mouvements actifs intra-abdominaux et des coliques au bas-ventre (traitée au dispensaire). Alors que les douleurs et les mouvements diminuaient d'intensité, une métrorragie apparut début juin 1981 et a duré 4 jours. Il s'agit de sang noir avec caillots : dans un contexte de fièvre.

Consultée au Dispensaire local, elle fut évacuée à la maternité centrale de Niamey le 5.6.81.

3° Examen à l'entrée :

3.1. Etat général :

Amaigrissement

Muqueuses normocolorées

Température 37°2

Tension artérielle 115/60 mm hg.

Pouls 78/mn.

3.2. Examen gynéco-obstétrical :

Abdomen volumineux, mesurant 34 cm.

Le palper est très douloureux surtout sous l'ombilic et autour de celui-ci. Perception d'une masse uniforme occupant tout l'abdomen, respectant les flancs, immobile.

Le palper profond révèle :

une dépression au niveau ombilical, puis une ligne paramédiane gauche dure plus ou moins régulière, se terminant par un relief sous xyphoïdien.

Toute la région de la masse est mate à la percussion.

. Auscultation : on entend un souffle synchrone du pouls maternel, mais pas de bruits du coeur foetal.

. Au toucher vaginal :

- col utérin non gravide, fermé, dur est refoulé en avant et en haut derrière la symphyse pubienne.

- utérus un peu augmenté de volume arrondi, dur, refoulé en arrière, solidaire de la masse qui est dure mobilisable.

.../...

- le doigtier ne ramène rien de particulier.

4° Examens complémentaires :

4.1. Radiographie de l'abdomen sans préparation de face :

- présence d'un squelette foetal en présentation céphalique, s'étendant du pubis à la xyphoïde, rachis paramédian sans angulation ;
 - absence de l'ombre utérine autour du foetus ;
 - hyperclarté des parties foetales ;
 - présence des gaz intestinaux maternels sous les parties foetales ;
 - les membres inférieurs foetaux pliés sont à droite tandis que les membres supérieurs pliés sont écartés, dans les fosses iliaques ;
 - on note un chevauchement des os du crâne.
- Devant ce tableau clinique une grossesse ectopique est suspectée.

4.2. Une hystérométrie puis une hystéro-salpingographie pratiquées montrent :

- La cavité utérine mesure 7 cm ;
- visualisation de l'hystéromètre intra-utérin ;
- cavité utérine injectée par le produit de contraste, est normale ;
- les trompes ne sont pas injectées ;
- absence de passage péritonéal.

4.3. Autres examens complémentaires :

- Groupe sanguin Rhésus : A +
- Numération sanguine : Globules Rouges 3,5 millions/mm³
Globules Blancs 3,6 millo /mm³
- Sérologie syphilitique négative.
- Glycémie 0,96 g/l.
- Azotémie 0,30 g/l.
- Culot urinaire montre quelques cellules épithéliales ,

albuminurie = 0
glucosurie = 0

.../...

5° Intervention chirurgicale le 7/07/81

La laparatomie médiane sous ombilicale découvre un foetus momifié dans un sac ovulaire sous le péritoine pariétal, des adhérences épiploïques,

- un placenta infundibulaire droit ;
- les annexes gauches sont saines.

Après libération des adhérences, on extrait le foetus momifié, délivrance par salpingectomie droite.

Le foetus ne présente aucune malformation extérieure.

- taille 32 cm
- poids 2 000 g
- périmètre crânien 29 cm.

6° Suites opératoires immédiates : Elles ont été simples, la patiente est sortie guérie.

OBSERVATION N° IV

Mme M. M.
Djorma
Ménagère
Age ?

Entrée le 25.8.81 pour accouchement dystocique-femme en travail depuis 3 jours. Elle est évacuée de Oualam, localité située à 98 km au Nord de Niamey.

1° Antécédents :

6ème geste. Aucun enfant vivant

5 avortements de 2 à 3 mois de gestation. Le dernier s'est compliqué d'infection sévère ayant nécessité un traitement à base d'injection non précisée pendant 10 jours.

2° Histoire de la maladie :

Amenorrhée de 8 mois 1/2 environ dont le début difficile est marqué au 2ème mois par :

- douleurs hypogastriques à type de colique, de

.../...

pertes hémorragiques de faible abondance ;

- vomissements ;
- fièvre surtout le soir ;
- ictère franc ayant nécessité un traitement indigène ;
- asthénie, anorexie et constipation.

La malade est reçue au dispensaire local où elle reçoit un traitement qui d'après elle l'a améliorée sans la guérir. Elle présentait toujours des douleurs abdominales insupportables, croyant même porter un monstre, car elle se savait enceinte mais d'une grossesse anormale.

Les phénomènes douloureux ont augmenté d'intensité lorsqu'elle commence à sentir bouger dans son ventre.

Le 21.8, elle est terrassée par des douleurs aiguës paroxystiques - elle est gardée à la maternité locale avec le diagnostic : de femme enceinte à terme et en travail.

Constatant que rien n'a progressé durant 3 jours, la sage femme l'évacue à Niamey.

3° Examen à l'entrée :

3.1. femme très maigre

déshydratée

pâleur de muqueuses et conjonctives

abdomen augmenté de volume, étalé, irrégulier, mesurant 32 cm.

3.2. Examen gynéco-obstétrical :

- Palpation : fœtus en présentation céphalique fixée. Le dos n'est pas perçu - cette palpation est très douloureuse.

- Auscultation : Bruits du cœur fœtal réguliers battant à 160/mn.

- Toucher vaginal : Très douloureux révèle :
- une présentation céphalique fixe bombant le cul de sac de Douglas ;
- un col petit dur sous la symphyse pubienne ;

- un utérus dépassant à peine la symphyse

.../...

pubienne dur, dejété à droite ;

- le doigtier ramène du sang noirâtre
nauséabond.

4° Radiographie :

(Abdomen sans préparation).

Squelette foetal en présentation céphalique sans ombre utérine autour. Présence des gaz intestinaux maternels.

Devant les antécédents et les signes cliniques, le diagnostic de grossesse abdominale est retenu. On décide d'intervenir afin de pouvoir extraire un enfant vivant.

5° Protocole Opératoire :

Laparatomie médiane sous ombilicale :

- Découverte d'un sac ovulaire qu'on incise.
- Aspiration d'un liquide hématique purée de pois.
- Extraction facile d'un foetus en état de mort apparente de sexe masculin pesant 2 500 g.

Mesure 43 cm.

Ne présente aucune malformation. Il fut reanimé en vain.

La révision de la cavité abdominale montre :

- un placenta diffus s'insérant sur l'épiploon les anses intestinales et la vessie. Il est laissé in situ après ligature du cordon.

- Les annexes sont non reconnaissables ; toilette péritonéale, au serum physiologique.

- Fermeture de la paroi abdominale en 3 plans sur chloramphénicol in situ.

6° Suites opératoires bonnes.

La malade n'est plus revue après sa sortie de la maternité.

.../...

OBSERVATION N° V

Mme A.S.
30 ans
Ménagère H
Haoussa

Est vue le 13.10.81 pour menace d'accouchement prématuré. Elle est évacuée de Filinguée, localité située à 180 km au Nord-Est de Niamey.

1° Antécédents :

1.1. Gynéco-obstétricaux :

8ème geste

- un avortement de trois mois de cause indéterminée ;

- 6 accouchements normaux avec suites normales ;

- 2 enfants vivants.

1.2. Médicaux et chirurgicaux :

Un épisode d'hématurie guérie spontanément.

2° Histoire de la maladie :

- Amenorrhée de 7 mois avec petite hémorragie au début ;

- A la fin du 7ème mois apparaissent des douleurs pelviennes suivies de métrorragie abondantes, noirâtres contenant des caillots d'installation brutale, le 8.10.81.

- Un syndrome occlusif caractérisé par des vomissements incessants d'abord alimentaires puis bilieux. Arrêt de matières et de gaz.

- brûlure mictionnelle, oligurie avec urines foncées.

3° Examen clinique à l'entrée :

3.1. Amaigrissement

Asthénie

Anorexie

.../...

Pâleur modérée des muqueuses - pas d'ictère
Tension artérielle 95/70 mm hg, pouls 90/mn
Température : 39°C.

3.2. Examen gynéco-obstétrical :

- A la palpation l'abdomen tendu douloureux dans son ensemble - sensation d'une masse dure, régulière mesurant 36 cm.
- A l'auscultation les bruits du coeur foetal ne sont pas perçus.
- Au toucher vaginal : col fermé, dur, non gravide :
 - Utérus petit non gravide dévié à gauche ;
 - Cûl de sac postérieur bombé par une masse dure régulière indolore ;
 - On ne sent pas la présentation foetale ;
 - Le reste de l'examen physique reste normal.

Devant ce tableau clinique, trois diagnostics sont évoqués :

- grossesse et kyste de l'ovaire tordu ;
- grossesse et occlusion intestinale ;
- grossesse abdominale.

3.3. Examens para-cliniques :

Radiographie de l'abdomen sans préparation montre :

- un squelette foetal en position transverse, sans ombre utérine autour ;
- crâne haut situé avec chevauchement des os ;
- les membres repliés sont à gauche ;
- angulation du rachis cervical ;
- pas de signe d'occlusion intestinale mais présence de gaz intestinaux maternels sous les parties foetales.

Autres :

- Groupe sanguin RH A +
- Numération formule : 3 000 000 globules rouges
9 000 globules blancs
- Glycémie : 0,96 g par litre
- Urée sanguine : 0,25 g par litre.

.../...

4° Intervention chirurgicale le 17 .10.81

Laparotomie médiane sous ombilicale :

- Aspiration de deux litres de liquide purulent.

Découverte d'un sac ovulaire recouvert par un épiploon

'nflammatoire - Libération des adhérences.

- Extraction d'un foetus en début de macération -

aucune malformation :

Sexe féminin

Taille 39 cm

Périmètre crânien 29 cm

Poids 1 400 g.

- Le placenta est inséré sur l'ovaire droit et il est difficilement enlevé.

- Pose d'un drain en cigare. Ferméture de la paroi en 3 plans.

- Réanimation intensive de la femme : sang frais isogroupe, serum physiologique, antibiotiques à large spectre et corticoïdes.

5° Malheureusement les suites opératoires se sont compliquées par une ascension thermique à 38 - 39°.

Du 20 au 21/10, clocher thermique à 39° 4, puis stabilisé à 38°. Une hémoculture est demandée.

On adjoint la gentamycine en raison de 160 mg/j au traitement antérieur.

Le tableau se complique de diarrhée, vomissement et altération de l'état général.

Le 22.10, la fièvre descend mais la diarrhée persiste. Un examen de selles montre la présence de colibacilles.

La malade est mise sous colimycine et chloramphénicol (tifomycine).

Le 29.10, malgré le traitement, la température remonte à 39°. L'abdomen devient tendu, des matières fécales apparaissent par le drain abdominal.

L'état général se dégrade. On décide alors une deuxième intervention. A l'ouverture on découvre un abcès sous phrénique gauche qui est vidé (1 litre de pus) et une fistule sigmoïdienne.

.../...

On pratique une colostomie gauche.

L'état de la malade se dégrade toujours malgré une réanimation intensive, et la malade décède le 17.11.81 dans un état de cachexie fébrile.

OBSERVATION N° VI

Mme Y. A.

25 ans

Djerma

Ménagère

Mariée

Evacuée du Centre Hospitalier départemental de DOSSO (139 km à l'Est de Niamey) le 8.12.81 pour retention d'oeuf mort.

1° Antécédents :

1.1. Gynéco-obstétricaux :

Menarche à 13 ans.

Cycles réguliers.

2 grossesses antérieures dont :

- un avortement à 3 mois de gestation ;

- un accouchement d'un mort-né avec suites de couches compliquées d'infection.

1.2. Médicaux et chirurgicaux :

Rien de particulier.

2° Histoire de la maladie :

Au décours d'une amenorrhée de 8 mois environs sans perception de mouvements actifs foetaux, la patiente est vue au Centre Hospitalier départemental de DOSSO.

Tout a commencé il y a 2 mois environ par des coliques à point de départ pelvien, intenses, avec insomnie.

Le 3.11.81, apparaissent des métrorragies de petite quantité contenant de caillots, qui disparaissent

.../...

au bout de trois jours ;

- apparition brutale de vomissements incoercibles.

Selles glaireuses ;

- une pollakiurie avec miction douloureuse sont installées ;

- fièvre, anorexie, amaigrissement et asthénie entraînent une altération de l'état général.

Le 8.12.81 la malade est évacuée à la maternité centrale de Niamey pour rétention d'oeuf mort compliquée, avec échec de déclenchement du travail.

3° Examen à l'entrée :

- Amaigrissement important ;
- Anorexie ;
- Asthénie ;
- Dyspnée de décubitus avec toux productive ;
- Température 38° ;
- Tension 120/70 mm Hg ;
- Tachycardie à 100/mn ;
- Syndrome sub-occlusif.

3.1. Examen gynéco-obstétrical :

- Abdomen ballonné est tendu douloureux et immobile.

- La palpation douloureuse révèle une masse en position transverse sous la peau mesurant 30 cm.

- La pression de mamelon fait sourdre du lait.

- L'auscultation ne révèle pas de bruits du coeur foetal mais un souffle maternel.

- Toucher vaginal très douloureux révèle :

- un col dur petit, fermé, légèrement dévié à droite ;

- un utérus non gravide difficile à délimiter ;

- le cul de sac postérieur est comblé par une masse dure fixée, irrégulière ; de même que le cul de sac antérieur.

Le doigtier ne ramène pas de sang.

Le diagnostic d'une grossesse ectopique évoluée est évoqué.

4° Les Examens complémentaires confirment le diagnostic.

- Radiographie de l'abdomen sans préparation.

Squelette foetal en position transverse, angulation du rachis et chevauchement des os du crâne ;

Hyperclarté des parties foetales.

- Radiographie pulmonaire Normale.

- Groupe sanguin - Rhesus 0-

- Azotémie 0,30 g/L.

Electro-cardiogramme : Tachycardie sinusale -

Axe QRS à + 60°

5° Traitement : Le 12.12.81, Médiante sous ombilicale - ouverture du péritoine pariétal antérieur aux ciseaux. Libération de la face antérieure du kyste ovulaire - Aspiration de 2 litres de liquide sero sanglant fetide ; extraction d'un foetus macéré.

Dissection des membranes et du placenta inséré sur le fond utérin et le péritoine pelvien, pour la plus grande partie. On arrive ainsi à retirer le sac ovulaire et la plus grande partie des annexes en sectionnant probablement en bas le myomètre. L'annexe gauche est vue. Elle est normale.

Le foetus est macéré, pese 1 750 g et ne comporte aucune malformation.

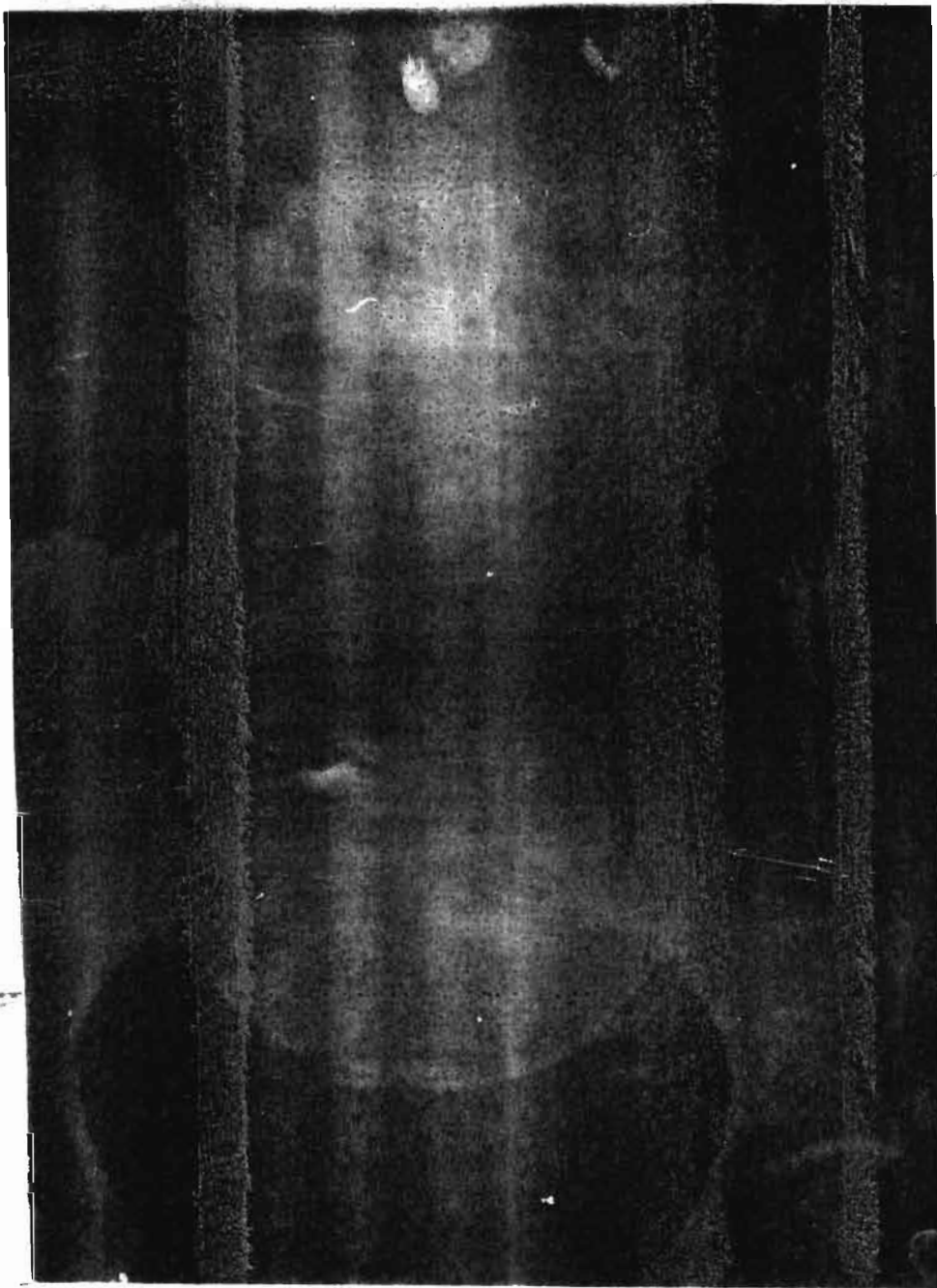
6° Suites opératoires :

- Excélentes ;

- Guérie

- Exéat 2 semaines après ; le 26.12.81.

OBSERVATION N° III

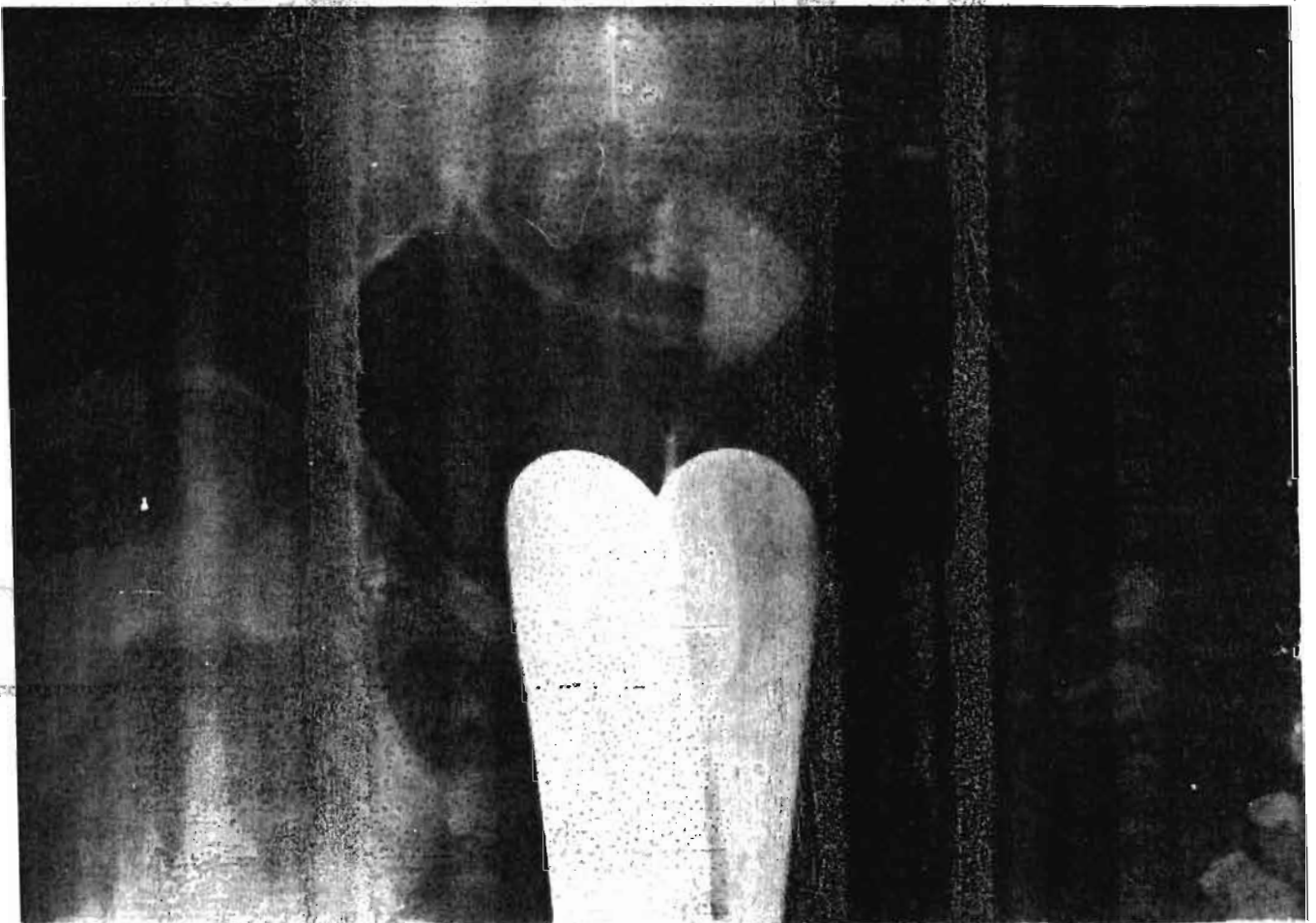


Cliché n° I

Sans préparation:

Foetus en position céphalique haute
Aspect étalé des membres dans le sens transversal
Rigidité du segment rachidien dorsal
Présence de gaz sous la tête foetale
Pas d'ombre utérine péri-foetale
Suspicion de grossesse abdominale

OBSERVATION N° III



Cliché n° 2

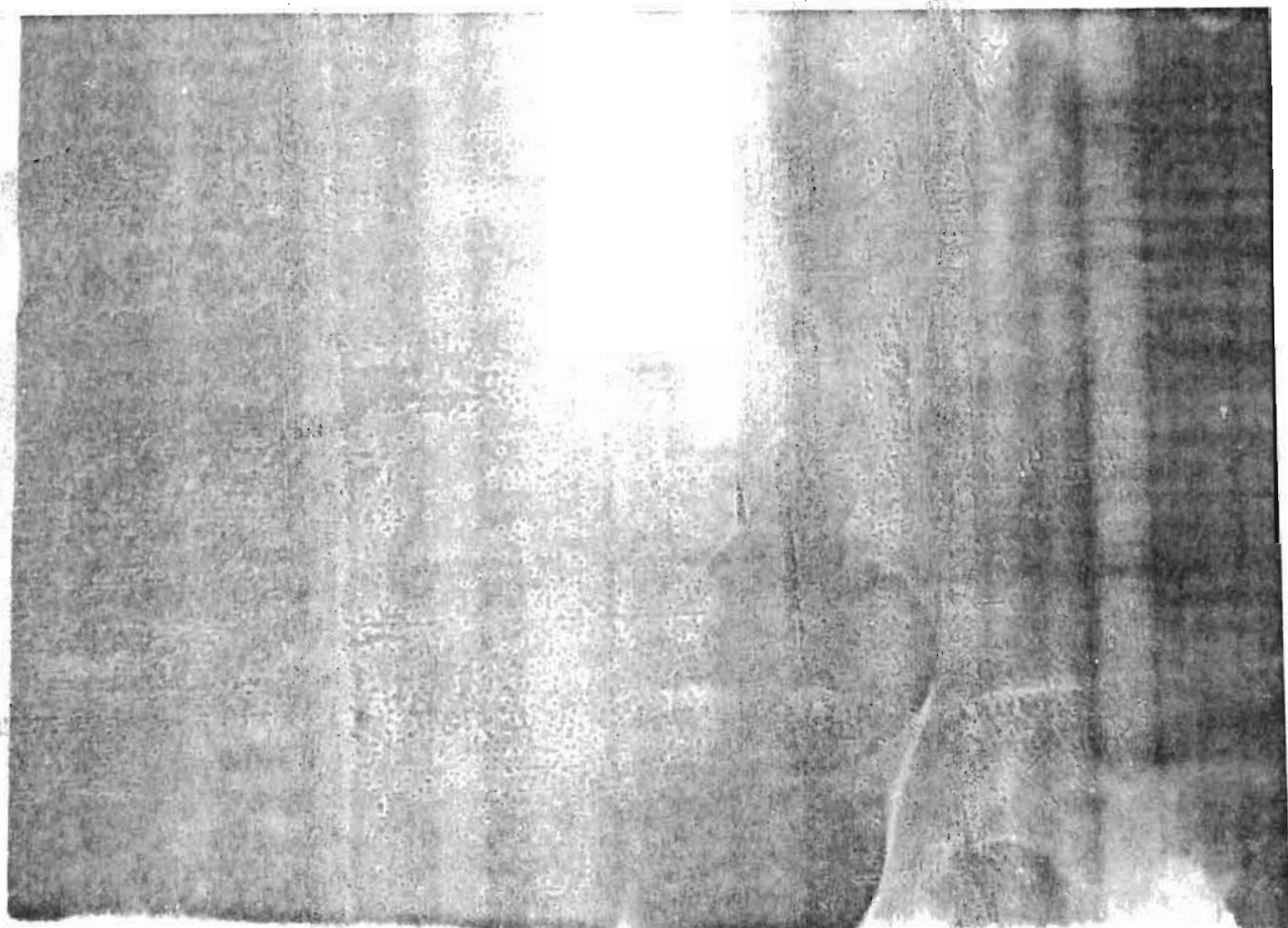
Il a été pratiqué une hystérosalpingographie
montant en dessous de la tête foetale, un utérus normal.

Pas de signe de grossesse utérine.

Injection tubaire partielle à gauche.

Confirmation de grossesse abdominale.

OBSERVATION n° IV

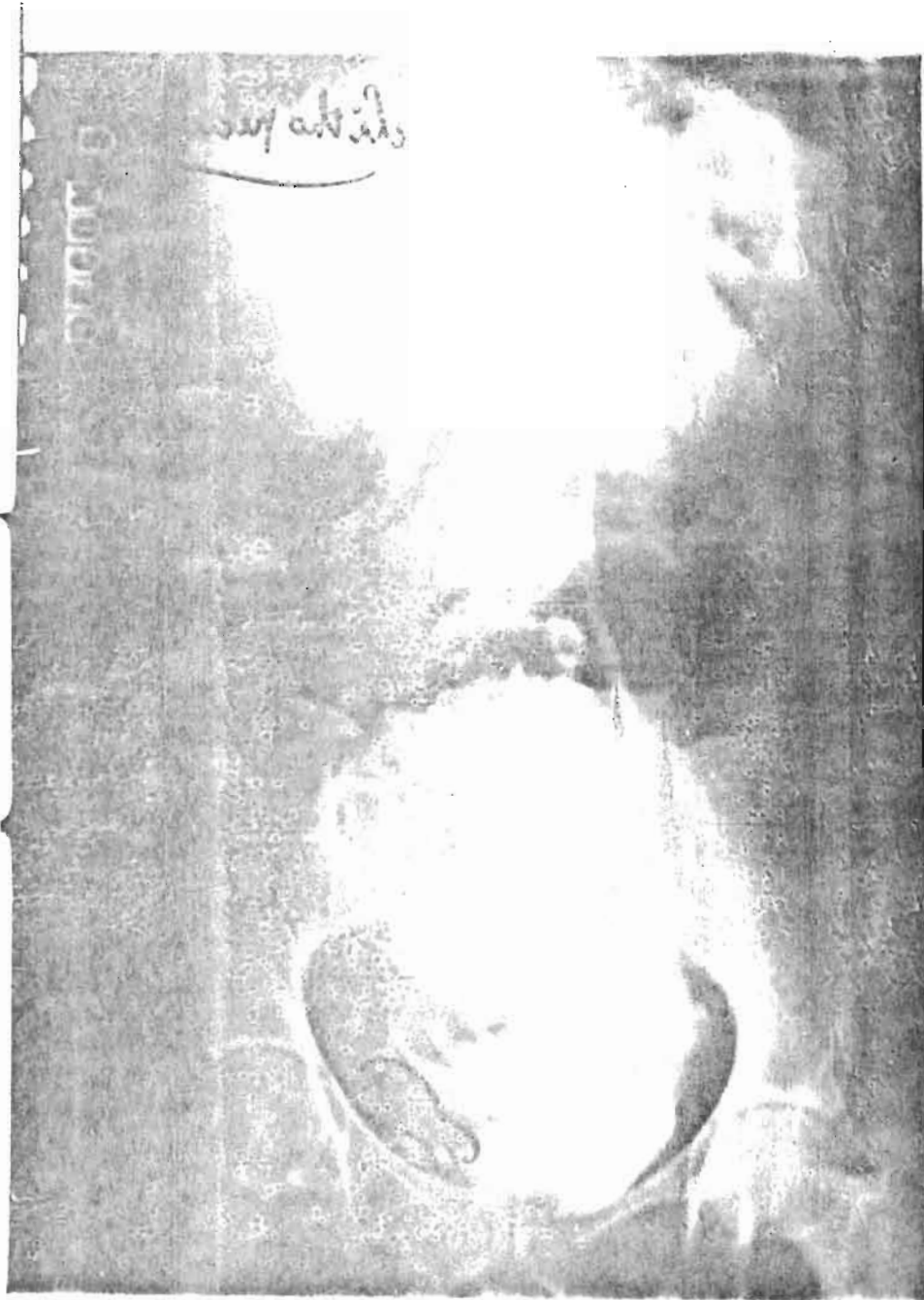

Cliché n° 3

Fœtus en position céphalique haute
Aspect étalé des membres dans le sens
transversal.

Présence de gaz maternels sous la
tête foetale.

Pas d'ombre utérine péri-foetale.
Pour mémoire bassin aplati avec
coxa vara.



Cliché n° 5
Uro-graphie intra-veineuse au cours
d'une grossesse ectopique avec Lithopédion
Utérus refoulé à droite, tête foetale
calcifiée au niveau de l'excavation pelvienne.
Stase en regard de l'appareil excréteur
rénal gauche.

Tableau n° 4

Observation	Age	Antécédents obstétricaux	durée d'aménorrhée	Signes cliniques
I. M. H. Djerma Mariée Ménagère	37 ans	8e geste 7e pare	40 semaines.	Métrorragies trainantes, Amaigrissement Asthénie, douleurs. Syndrome subocclusif. Pâleur des muqueuses. B. C. F. présents 180/mn. H.U. 46 cm. Col court, mou, dilaté à 5 cm. Présentation céphalique. Cul de sac postérieur comblé par une masse dure.
II. H. G. Djerma Mariée Ménagère	30 ans	4e geste 3e pare	non précisée	Agitation, collapsus Masse intra-abdominale mal limitée de Col en situation antérieure, petit, fermé. Utérus non gravide. Cul de sac post bombé par une masse dure fixée.
III. F. H. Djerma Mariée Ménagère	30 ans	3e geste 2e pare	50 semaines	Trouble digestif, douleurs, métrorragies, fièvre. Masse abdominale mesurant 34 cm, BC Col utérin fermé, dur, non gravide. Utérus un peu augmenté de volume, refoulé en arrière par la masse.

Examens Paracliniques	Traitement	Foetus	Suites opératoires
<p>G. S. RH. B + NFS 2,8 millions G. R. 10 mille G. B. Glycémie 0,96 g/l. Azotémie 0,23 g/l.</p>	<p>Extraction d'un foetus intra-utérin en état de mort apparente, suivie d'une délivrance manuelle; Placenta pesant 400g</p> <p>Extraction d'un foetus extra-utérin. Placenta inséré sur utérus, sigmoïde et coecum, laissé in situ.</p>	<p>Foetus intra-utérin poids 2 200 g réanimé en vain.</p> <p>Foetus intra-abdominal, sexe féminin. Poids 2200 g Malformé. Décédé 2 jours après.</p>	<p>simples, la patiente est sortie guérie dix jours après.</p>
<p>Groupe sanguin Rh. O +</p>	<p>Aspiration d'hémopéritoine 1 litre. Libération d'adhérences épiploïques.</p> <p>Extraction d'un foetus momifié.</p> <p>Délivrance par ovariotomie gauche.</p>	<p>Foetus momifié poids 1300 g.</p>	<p>simples, la patiente est sortie guérie dix jours après.</p>
<p>A.S.P. : Squelette foetal en présentation céphalique. Attitude de batracien. Chevauchement des os crâniens. Présence des gaz intestinaux maternels sous le foetus. Hyperclarté des parties foetales. Hystérométrie cavité utérine vide, mesurant 7 cm/.</p> <p>H.S.G. : Cavité utérine normale trompes imperméables.</p> <p>G.S. Rh. : A+</p> <p>NFS GR : 3,500.000 GB : 6.000 BW Négatif</p>	<p>Extraction d'un foetus momifié dans son sac ovulaire sous le péritoine pariétal. Libération des adhérences épiploïques Placenta infundibulaire droit.</p> <p>Délivrance par salpingectomie droite.</p>	<p>Foetus momifié ne présente aucune malformation extérieurement. Taille 32 cm. Poids : 2 000 g. Périmètre crânien 29cm.</p>	<p>simples sortie guérie.</p>

Tableau n° 1 (suite)

Observation	Age	Antécédents obstétricaux	durée d'aménorrhée.	Signes cliniques
IV. M. M. Djerma Mariée Ménagère	?	6e geste 5 avortements. Le dernier compliqué d'infection sévère.	36 semaines	Métrorragies, douleurs type coliques ; troubles digestifs ; ictère ; amaigrissement ; déshydratation ; pâleur des muqueuses et conjonctives. Abdomen volumineux, étalé, mesurant 32 cm. Foetus en présentation céphalique fixée. B.C.F. réguliers à 160/mn. Col petit, dur, sous la phymphyse pubienne. Utérus petit déjeté à droite. Masse dure fixée dans le douglas.
V. A. S. Hacoussa Mariée Ménagère	30 ans	8e geste 6e pare 1 avortement	30 semaines	Métrorragies au 7e mois. Douleurs abdomino-pelviennes. Anorexie. Amaigrissement et asthénie. Syndrome Subocclusif. Oligurie, urines foncées. Pâleur de muqueuses et conjonctives; Température 39°c abdomen tendu douloureux. Masse dure, régulière abdominale mesurant 36 cm. Col fermé, dur, non gravide. Utérus petit non gravide, dévié à gauche. Cul de sac postérieur bombé, dur, indolore.
VI. Y. A. Djerma Mariée Ménagère	25 ans	3e geste 1 accouchement mort-né et infection purpérale 1 avortement de 3 mois.	36 semaines	Métrorragie ; Troubles digestifs : vomissements, selles glaireuses. Troubles urinaires : pollakiurie miction douloureuse. Anorexie, amaigrissement, fièvre. Masse abdominale en position transverse mesurant 30 cm. BCF non perçus Col utérin petit, fermé, dur et dévié à droite. Cul de sac postérieur comblé, dur Montée laiteuse.

.../...

Examens paracliniques	Traitement	Foetus	Suites opératoires
<p>A.S.P. : Squelette foetal en présentation céphalique. - absence de l'ombre utérine autour. - présence de gaz intestinaux sous le foetus.</p>	<p>Incision du sac ovulaire. Aspiration d'un liquide hematique purée de pois. Foetus extrait facilement. Placenta diffus inséré sur l'épiploon, les anses intestinales et la vessie. Il est laissé in situ.</p>	<p>Foetus en état de mort apparente. Réanimé en vain. Sexe masculin Poids 2 500 g. Taille : 43 cm. Aucune malformation extérieure;</p>	<p>bonnes ; sortie 2 semaines après.</p>
<p>A.S.P; : Squelette foetus en position transverse sans ombre utérine autour. Crâne haut situé avec chevauchement des os. Angulation du rachis. Pas de signe d'occlusion mais présence de gaz intestinaux sous le foetus. G.S. Rh. A @ NFS : 3 millions G. R. 9 mille G.B.</p>	<p>Evacuation d'environ 4 l de pus. Extraction du foetus après libération des adhérences épiploïdes. Placenta ovarien droit. Délivrance difficile. Hemostase, Drainage.</p>	<p>Foetus de sexe féminin. En début de macération. Poids 1 400 g. Taille : 39 cm. Périmètre crânien 29 cm. Aucune malformation extérieure.</p>	<p>compliquées d'abcès sous phréniques puis de fistule intestinale ayant nécessité deux réinterventions. Décédée un mois après.</p>
<p>A.S.P. : Squelette foetal en position transverse. Chevauchement des os du crâne. Hyperclarté des parties foetales. Radio pulmonaire normale. G.S. RH. 0 - ECG : Tachycardie sinusale 100/mn. Axe QRS = +60 Azotémie 030 g/l.</p>	<p>Libération de la face antérieure du kyste ovulaire. Aspiration de 2 l de liquide sérosanglant fétide. Placenta inséré sur le fond utérin et le péritoine pelvien. Délivrance par section des annexes droites et une partie du myomètre; Drainage par 3 gros drains en cigare.</p>	<p>Foetus macéré petit, ne présente aucune malformation extérieure. Poids 1 750 g.</p>	<p>suites simples ; sortie dix jours après</p>

A.S.P. = Radiographie abdominale sans préparation
 H.S.G. = Hystérosalpingographie
 G.S.RH = Groupe sanguin Rhesus
 E.C.G. = Electrocardiogramme.

N.F.S. = Numération sanguine
 B.C.F. = Bruits du coeur foetal
 H. U. = Hauteur utérine
 N. P. = Non perçus.

Tableau n° 1 (suite)

Observation	Age	Antécédents obstétricaux	durée d'aménorrhée.	Signes cliniques
IV. M. M. Djerma Mariée Ménagère	?	6e geste 5 avortements. Le dernier compliqué d'infection sévère.	36 semaines	Métrorragies, douleurs type coliques ; troubles digestifs ; ictère ; amaigrissement ; déshydratation ; pâleur des muqueuses et conjonctives. Abdomen volumineux, étalé, mesurant 32 cm. Foetus en présentation céphalique fixée. B.C.F. réguliers à 160/mn. Col petit, dur, sous la phymphyse pubienne. Utérus petit déjeté à droite. Masse dure fixée dans le douglas.
V. A. S. Haoussa Mariée Ménagère	30 ans	8e geste 6e pare 1 avortement	30 semaines	Métrorragies au 7e mois. Douleurs abdomino-pelviennes. Anorexie. Amaigrissement et asthénie. Syndrome Subocclusif. Oligurie, urines foncées. Pâleur de muqueuses et conjonctives; Température 39° abdomen tendu douloureux. Masse dure, régulière abdominale mesurant 36 cm. Col fermé, dur, non gravide. Utérus petit non gravide, dévié à gauche Cul de sac postérieur bombé, dur, indolore.
VI. Y. A. Djerma Mariée Ménagère	25 ans	3e geste 1 accouchement mort-né et infection purpérale 1 avortement de 3 mois.	36 semaines	Métrorragie ; Troubles digestifs : vomissements, selles glaireuses. Troubles urinaires : pollakiurie miction douloureuse. Anorexie, amaigrissement, fièvre. Masse abdominale en position transverse mesurant 30 cm. BCF non perçus Col utérin petit, fermé, dur et dévié à droite. Cul de sac postérieur comblé, Montée laiteuse.

Examens paracliniques	Traitement	Foetus	Suites opératoires
<p>A.S.P. : Squelette foetal en présentation céphalique. - absence de l'ombre utérine autour. - présence de gaz intestinaux sous le foetus.</p>	<p>Incision du sac ovulaire. Aspiration d'un liquide hematique purée de pois. Foetus extrait facilement. Placenta diffus inséré sur l'épiploon, les anses intestinales et la vessie. Il est laissé in situ.</p>	<p>Foetus en état de mort apparente. Réanimé en vain. Sexe masculin Poids 2 500 g. Taille : 43 cm. Aucune malformation extérieure;</p>	<p>bonnes ; sortie 2 semaines après.</p>
<p>A.S.P; : Squelette foetus en position transverse sans ombre utérine autour. Crâne haut situé avec chevauchement des os. Angulation du rachis. Pas de signe d'occlusion mais présence de gaz intestinaux sous le foetus. G.S. Rh. A @ NFS : 3 millions G. R. 9 mille G.B.</p>	<p>Evacuation d'environ 4 l de pus. Extraction du foetus après libération des adhérences épiploïdes. Placenta ovarien droit. Délivrance difficile. Hemostase, Drainage.</p>	<p>Foetus de sexe féminin. En début de macération. Poids 1 400 g. Taille : 39 cm. Périmètre crânien 29 cm. Aucune malformation extérieure.</p>	<p>compliquées, d'abcès sous phréniques puis de fistule intestinale ayant nécessité deux réinterventions. Décédée un mois après.</p>
<p>A.S.P. : Squelette foetal en position transverse. Chevauchement des os du crâne. Hyperclarté des parties foetales. Radio pulmonaire normale. G.S. RH. 0 - ECG : Tachycardie sinusale 100/mn. Axe QRS = +60 Azotémie 030 g/l.</p>	<p>Libération de la face antérieure du kyste ovulaire. Aspiration de 2 l de liquide sérosanglant fétide. Placenta inséré sur le fond utérin et le péritoine pelvien. Délivrance par section des annexes droites et une partie du myomètre; Drainage par 3 gros drains en cigare.</p>	<p>Foetus macéré petit, ne présente aucune malformation extérieure. Poids 1 750 g.</p>	<p>suites simples ; sortie dix jours après.</p>

A.S.P. = Radiographie abdominale sans préparation
H.S.G. = Hystérosalpingographie
G.S.RH = Groupe sanguin Rhesus
E.C.G. = Electrocardiogramme.

N.F.S. = Numération sanguine
B.C.F. = Bruits du coeur foetal
H. U. = Hauteur utérine
N. P. = Non perçus.

VI - DISCUSSION

CONCLUSION

Connue depuis le XI^e siècle, la grossesse abdominale à terme est une affection grave mais heureusement rare.

Ses facteurs étiopathogéniques sont valables aussi bien en pays nantis qu'en Afrique : défaut de migration de gamètes, anomalies ovulaires, anomalies tubaires. Ce dernier facteur nous semble jouer un rôle de premier plan chez nous. Car l'absence de couverture sanitaire suffisante, jointe au fatalisme de nos populations font que bon nombre d'infections génitales aiguës ou subaiguës insuffisamment ou non traitées ^{accourent} évoluent spontanément favorisant ainsi des grossesses ectopiques ultérieures.

Son diagnostic n'est pas encore facile dans nos régions alors qu'en occident, il bénéficie de méthodes ultramodernes. Dans ces pays, la grossesse abdominale est devenue un fait historique digne du moyen âge alors que chez nous, bon nombre de femmes continuent à mourir de cette affection grave dont la seule sanction thérapeutique est chirurgicale. Celles qu'on diagnostique parfois même sur les tables d'opérations, les chanceuses, si j'ose dire, sont celles qui, grâce à leur terrain immunitaire au fil des infections, ont vu toute sorte de charlatans. Ayant ainsi épuisé leur revenu déjà maigre, elles arrivent dans notre service parce que leur abdomen gravide a dépassé 10 parfois même 15 mois ; ou parce qu'en proie à des douleurs ou autres complications le fœtus ne veut pas être accouché après plusieurs jours de "faux travail". A leur arrivée c'est la réanimation médicale qui prime sur la grossesse devenue un phénomène secondaire. Et pourtant quelque soit leur type, classique ou exceptionnel, leur rareté qui fait qu'on oublie d'y penser on doit pouvoir faire le diagnostic des grossesses abdominales.

Cinq étapes nous paraissent importantes dans la démarche du diagnostic.

1^o Interrogatoire, à la recherche d'un épisode de métrorragies de sang noirâtre au décours d'une amenorrhée, associées ou non à des signes subjectifs de grossesses. Cette métrorragie peut être isolée ou associée à des douleurs qui, malgré leur seuil de tolérance élevé chez la sahélienne,

.../...

doivent être prises au sérieux.

"La grossesse est un corps étranger et une femme enceinte a un pied dans sa future tombe ; tout trouble apparaissant au cours de la grossesse, est normal et doit être tenu au secret" dit-on chez nous. Ce fatalisme digne d'un moyen âge, doit être banni de nos coutumes, pour qu'enfin les femmes enceintes consultent au moindre problème. Cela permettra de dépister, à temps toutes grossesses pathologiques.

2° La perception d'un col utérin court ou long, dur, fermé, anormalement déplacé en avant et en haut, et d'un utérus sensiblement augmenté de volume mais non gravide à côté d'une masse irrégulière avec présence de bruits du coeur foetal.

3° A la radiographie abdominale simple de face, la présence d'un squelette foetal sans ombre utérine autour, en présentation anormale en contact intime avec les anses intestinales maternelles.

L'apport de l'échographie, technique de diagnostic nouvelle, et prochainement installée à l'hôpital de Niamey, facilitera très certainement le diagnostic et le pronostic des grossesses abdominales.

4° L'absence de contraction de cette masse "faux utérus" après injection d'ocytocique.

5° Les images hystérogaphiques avec ou non un hystéromètre intra-utérin montrent avec certitude la vacuité utérine et le caractère ectopique de cette gestation.

Ces cinq éléments nous ont permis de faire le diagnostic de la majorité de nos six cas de grossesse abdominale.

En matière de thérapeutique toute grossesse abdominale diagnostiquée est justiciable d'une intervention chirurgicale.

La plupart de nos grossesses abdominales ayant évolué spontanément loin de toute surveillance médicale, sont à des stades où il n'est plus permis de différer l'intervention. Une laparatomie large permet d'extraire le foetus vivant ou décédé en voie de momification ou même momifié. Il est nécessaire de faire une révision minutieuse de la cavité péritonéale pour ne pas passer devant une lésion viscérale qui peut être la cause du décès maternel (obs. V).

Tous les auteurs sont unanimes sur l'extraction du

foetus.. Le seul point qui est encore discuté est la conduite à tenir vis à vis du placenta : faut-il le laisser en place avec la possibilité d'une dégénérescence maligne ou l'enlever au risque de provoquer une hémorragie mortelle pour la femme ? L'idéal serait l'extraction du placenta en même temps que le foetus. L'extraction différée ne nous semble pas une bonne attitude du moins dans nos régions car la patiente ayant vécu au prix de mille et un ennuis, ne cherche qu'à réjoindre les siens et ne revient jamais pour un contrôle. Elle vous laisse avec la hantise de possibilité de la malignisation de ce que vous avez laissé dans son ventre.

Le traitement du placenta laissé in situ par le méthotrexate demande une expérience clinique, un contrôle paraclinique régulier qui ne peut être assuré dans nos services.

Le pronostic de grossesse abdominale reste encore sombre. Celui de nos six observations paraît encore plus sombre pour le foetus. Sur les sept (7) enfants aucun n'a survécu. Deux le pourraient si les patientes nous étaient parvenues à temps (obs I, IV). Les cinq (5) autres foetus étaient déjà morts in-utéro avant même leur arrivée dans le service.

Quant au pronostic maternel nous n'avons enregistré qu'un seul décès par infections graves et fistule intestinale. Aucune morbidité n'a été enregistrée chez les cinq autres. Ce pronostic relativement favorable, enregistré chez ces femmes vues dans notre service ne reflète certainement pas la réalité à travers le Niger où la couverture sanitaire est insuffisante. Beaucoup de femmes continuent à succomber de leur grossesse abdominale non diagnostiquée.

C'est dire que la grossesse abdominale reste encore une réalité effrayante, un complice de notre sous développement que nos gouvernements ne cessent de combattre. C'est là que réside le vrai problème dont la solution est plutôt

nationale.

L'élévation du niveau de vie de nos populations est plus que jamais nécessaire.

Une éducation sanitaire par tous les moyens disponibles visant à effectuer des notions d'hygiène élémentaires, et surtout de lutter contre le fatalisme dont les effets se font grandement sentir pas seulement dans le cadre de grossesse abdominale.

Ainsi mieux informées sur le problème de leur santé, ces populations deviennent plus receptrices donc plus aptes à consulter et à coopérer à toute sorte de soins que l'on leur dispense.

La création des infrastructures sanitaires là où elles n'existent pas encore, leur amélioration là où elles sont insuffisantes, en les dotant de personnel qualifié avec à leur disposition de moyens nécessaires, constitue la deuxième priorité.

Cela permettra à nos populations féminines d'être mieux encadrées, de se faire mieux suivre afin que la grossesse extra-utérine avancée devienne comme en pays développés, "*un fait historique*".

VII - BIBLIOGRAPHIE

- 1 - ABELL D. A.
Abdominal pregnancy. Radioisotope scanning of the placenta.
S. Afr. Med. J. 1973, 47, 2027 - 2030.
- 2 - ACKER JENSON A. B. et TONIN G. K.
Abdominal pregnancy with intra-uterine device in situ.
Obst. and gyn. 1973, 42, 1 : 36 - 39.
- 3 - ADAMS J. Q., SCHNEIDER P. C.
Abdominal pregnancy subsequent to total hysterectomy.
Am. J. Obst. gyn. 1957, 72 : 680
- 4 - AIT - OUYAHYA B., LALLIAMS B., ASSELAN F., et HANDI S.
Grossesse ovarienne prolongée associée à une grossesse intra-
utérine. A propos d'un cas.
J. gyn. Obst. Repr. 1977, 6, 1 : 81 - 88.
- 5 - AKPE BEATRICE AHYI
A propos d'un cas de grossesse abdominale.
Thèse med. Paris, 1968, n° 235.
- 6 - ALAN R. ALEXANDER and GEORGE J. FEVERIDJE
Ectopic pregnancy following total vaginal hysterectomy.
Am. J. of gyn. and Obst. 1979, 33, n° 3 75-85.
- 7 - ANDERTON K. K., DUNCAN SL. B., LUNT R. C.
Advanced abdominal pregnancy with severe preeclampsia.
Br. J;Obst. gyn. 1976, 83 : 90.
- 8 - APERIAN A.
Association d'une grossesse utérine à terme et d'une grossesse
extra-utérine révélée après l'accouchement.
Akoucherstvo Guinek (Moscou) Mars 1963, n° 3, 127.
- 9 - ATAYI L.
Trois cas de grossesse abdominale, observés en 18 mois des
pratique chirurgicale en milieu africain à Ziguinchor.
Med. Afr. Noire 1965, n° 4 : 131 - 134.
- 10 - AUBERT WEYL
Sur un heureux cas de grossesse abdominale à terme avec en-
fant vivant.
Bull. Fed. Soc. gyn. obst. Franç. 1966, 18, (21) : 175-179.

- 11 - BADAWAY A. H.
Grossesse abdominale dans un utérus préalablement rompu.
Lancet. 1962, n° 7228, 510 - 511.
- 12 - BEACHAM W. D., HERNQUIST W. C., BEACHAM W. D., et WEBSTER H. D.
Abdominal pregnancy at Charity hospital in New Orleans.
Am. J. obst. and gyn. 1962, 84, (10) : 1257 - 1270
(184. ref. Bibl).
- 13 - BERGER M. J. TAYMOR M. L.
Simultaneous intra-uterine and tubal pregnancies following
ovulation induction.
Am. J. obst. and gyn. 1972, 113, n° 6 : 812 - 813.
- 14 - BERTRAND P. DUMONT, BERNARD P. et ETIENNE MARTIN M.
Une observation de grossesse abdominale au 7è mois.
Bull Fed. soc. gyn. obst. 1964, 16, (5) : 559 - 560
- 15 - BISHOP P. A.
Radiology studies of the gravid uterus
Hooper med. Division, Harper and Row. Edith New-York
1965, p. 105 - 113.
- 16 - BLAN J. M. et LEBOT M.
Grossesse ovarienne associée à une grossesse intra-utérine
survenue sur un stérilet.
J. gyn. obst. biol. repr. 1975, 4. (3) : 455.
- 17 BLAZQUEZ G., ROUFFET F., DESOUTTER P., et KOHLMANN G.
Grossesse menée à terme malgré une rupture de grossesse
extra-utérine concomitante. Une observation
Rev. Fr. gyn. obst. 1979, 74, 12 : 755 - 756.
- 18 - BOURY - HEYLER C., et MADELENAT P.
Le dépistage de la grossesse extra-utérine.
Revue du Praticien 1973, XXII n° 27 : 3313 - 3326
- 19 - BRADSHAN J.
Un cas de grossesse abdominale avancée.
Brit Med. J. 1963. n° 5341, 1330.
- 20 - BREEN JAMES L.
A 21 years survey of 654 ectopic pregnancies.
Am. J. obst. and gyn. 1970, 106, (7) : 1004 - 1019 (19. ref. Bibl).

- 21 - BRENNER P. F., BENEDETTI T., MISCHELL D.R.
Ectopic pregnancy following tubal sterilisation surgery.
Obst. and gyn. 1977, 49 (3) : 323 - 324.
- 22 - BRIGGS D. W.
Advanced extra-uterine pregnancy in the 7th month. Report
of three cases with 3 lives infants.
W. ind. Med. J. 1964, (13): 182 - 186.
- 23 - BROWN B., CHRISTIE HC.
Common gynaecological conditions and their treatment.
London, J. Bale, Sons and Davidson. 1934.
- 24 - BRUDER M. L., VIGILANTE M.
Ectopic pregnancy after total hysterectomy.
Obst. gyn. 1973, (41) : 891.
- 25 - BRUN BUISSON (rapp. GRANDILLE).
A propos d'un cas de grossesse double extra et intra-utérine
à terme (deux enfants vivants).
Bull. Fed. Soc. Chir. Paris 1964. 54 (4) : 131-133.
- 26 - BRUN CHRISTOPHE ALAIN
Contribution à l'étude des grossesses extra-utérines à la
clinique de gynéco obstétrique de C.H.U. de Lomé.
Thès Med. Lomé 1979. (75 - ref. Bibl).
- 27 - BUGAJ J. DABROWSKI M.
A case of successful termination of abdominal pregnancy at
terme.
Ginek, Pol, 1963, 34, (1) : 113 - 116. (9 ref. Bibl).
- 28 - BURKHART K. P.
Combined intra and extra-uterin pregnancy progressing to
viability. Report of a case.
Obst. gyn. 1963, 22, n°5 : 680 - 683 (32. ref. bibl).
- 29 - CAMANO L., DONIKOFF M.
Association of ectopic pregnancy and intra-uterine device.
Matern. Infanc. Sao Paulo 1973, (32) : 39.
- 30 - CARLOS M., FERNANDEZ and JULIO J. B.
Primary ovarian pregnancy and the intra-uterine device.
Am. J. of gyn. and obst. 1976, vol 47, n° 1 : 95 - 105.
- 31 - CARS WELL J. W. et EKWEME O.
Foecal fistula due to long standing pregnancy.
Brit J. of surg. 1973, 60, 11 : 921 - 923.

- 32 - CERBONNET G., HENRION R.
Grossesse abdominale, expulsion du foetus par le rectum.
Meningite colibacillaire et tuberculose.
Bull. Fe. Soc. gyn. obst. Fr. 1965, 17, (4): 309 - 312.
- 33 - CHABERT P., MALYNAS Y., RACINET C., BENBASA A., NAHMANOVICI C.,
et BOURBON P.
Un cas de grossesse tubaire à terme avec enfant vivant.
J. gyn. obst. Biol. Repr. 1975, 4, (8) : 1127 - 1128.
- 34 - CHAMPULT G., DESFEMMES F. N., GAILLARD D. et PATEL J. C.
Grossesse interstitielle après salpingectomie. Rupture à
4 mois et demie.
J. gyn. obst. Biol. Repr. 1977, 6, (1) : 65 -69.
- 35 - CHARLEWOOD G. D. and CULINER A.
Advanced extra uterine pregnancy.
Journal obst. and gyn. Brit. Empire. 1955, 62,555.
- 36 - CHEVRANT BRETON D., MENTON J. E., GRALL J. V et coll.
Un nouveau cas de grossesse interstitielle après salpingec-
tomie.
J. gyn. obst. Biol Repr. 1977. 6, (5) : 720.
- 37 - CHOUKROUN J., FRIEDMAN S, CHENE P.
Grossesses intra-utérines et extra-utérines simultanées.
J. gyn. obst. Biol Repr. 1981. 10, (3) : 231 - 34.
- 38 - COALE G. B., RICHEY L. E., Mc. GANITY W. J.
Localisation of the placenta with intravenous aortography.
Am. J. obst. and gynec. 1962, 83, (9): 11 50 - 11 56
- 39 - COE. CM., MATSON RM.
Abdominale pregnancy fullterm normal infant and recovery
of the mother.
Nobr. State Med. J. 1972. (57) : 252.
- 40 - COHEN J. et QUIST CH.
Grossesse extra-utérine et intra-utérine simultanées après
induction de l'ovulation Un fait clinique exceptionnel.
Rev. Fr. gyn. 1977 72, (2) : 121 -125 (12 ref. Bibl).

.../...

41 - CONTAMIN R. et FERRJEUX J.

Un cas de grossesse extra-utérine à évolution abdominale infectée par l'appendice.

Bull. Fed. Soc. gyn et obst. 1956, 8, 1 : 48 - 100

42 - CORREA P., ATAYI, LAUROY J. , BOUGOUIN P.

Quelques aspects particuliers de la grossesse abdominale.

A propos de 18 cas relevés en milieu africain à Dakar.

Bull. Fed. Soc. gyn et obst. Fr 1965, 17, 5 (bis):872 - 874.

43 - CRAIG STRAFFORD and WILLIAM D. RAGAN

Abdominal pregnancy. Review of current management.

Am. J. of gyn. and obst. 1977. vol. 50 n° 50 : 548 - 552.

44 - CREBOLDER H. F.

A case of child via the anus.

Nederl T. Geneeck 1969, 113,(21) : 935 - 936.

46 - CURRY C. G. et BONTE F. G.

Radionuclide scanning of the placenta in abdominal pregnancy.

JA. MA. 1963, 203, 3 : 225 - 227.

47 - DANFORTH D. N.

Discussion of uterine sacculation

Am. J. obst. gyn. 1963, 87 - 511.

48-DARGENT D., GAJA R. et SCHUSTER P.

Grossesse abdominale développée chez une femme ayant subi une annexectomie unilatérale, au contact de la corne utérine du même côté.

J. gyn. obst. biol. Repr. 1974, 3 (8) : 1329.

49- DAS N.

Advanced simultaneous intra-uterine and abdominal pregnancy.

A case report.

Brit J. Obst. gyna. 1975; 82 (10) : 840 - 842.

50 - DAVEO J. P., PAOLI J., VIELLE, EYRAUD JOLY

Grossesse abdominale à terme atypique.

Bull. Fed. Soc. gyn. et obst. 1957, 9, (3) : 370 - 371

51 - D'CUNHA A. P., MARRO S. V.

Report on two cases of advanced abdominal pregnancy presenting as intestinal obstruction.

East Afr. Med J. 1971, 48, n° 3 : 116 -121.

.../...

52 - DEFRESIGNE J.

A propos d'un cas de grossesse abdominale avec enfant vivant.

Thèse Med. Lyon 1950.

53 - DEHNER L. P.

Advanced extra-uterine pregnancy and the fetal death syndrome. Report of a case with clinicopathologic consideration.

Obst. and gyn. 1972. 40, n° 4, 525 - 534 (30 ref. Bibl).

54 - DEMING F. S.

Grossesse extra-utérine à terme avec délivrance d'un enfant normal et mère vivante.

Am. J. obst. gyn. 1948, 56, (5) : 962 - 965.

55 - DIA M., NOLOT B.

Grossesse extra-utérine chez les femmes porteuses d'un stérilet. A propos de 19 nouvelles observations.

Rev. Fr. gyn. obst. 1979, 74, (6) : 429 - 433.

56 - DILTS P. V. J.

Pelvic angiography in the diagnosis of abdominal pregnancy.

Am. J. obst. gyn. 1966, 96, 588.

57 - DIXON H. G. and STEWART D. E.

Advanced extra-uterine pregnancy.

Brit. Med. J. 1960, ii 1103.

58 - DORNIK G. M.

Abdominal pregnancy with a full-term live fetus.

Akush. ginekol (Mosk) 1968, 44, 75.

59 - DUGUET F.

Etude de la grossesse abdominale à terme à propos d'une observation avec enfant mort.

Thèse Med. Tours 1967, n° 15 : 1-58.

60 - EID MICHEL

Contribution à l'étude de la grossesse abdominale (à propos de 15 cas).

Thèse Med. Dakar, 1978 n° 48 (129 ref. Bibl).

61 - EKWEMPU C.C.

Continuation of abdominal pregnancy complicated by preeclampsia three weeks after Birth of an intrauterine twin.

Int. f. gyn. obst. 1979, (16) 324 - 327 (15 ref. Bibl).

62 - EIADRANY DUCROS

Quelques aspects exceptionnels de la grossesse abdominale
(à propos de 5 observations de la clinique gynécologique et
obstétricale du C.H.U. de Dakar).

Thèse Med. Dakar 1980 n° 25 (127. ref. Bibl).

63 - ELMO S. T. HALL. J., HARRIS M., LEVY R. C., WARLONDER
(Rapport SAFARTI P.).

Grossesse ectopique rétro-péritonéale.

Rev. Franç. gyn. obst. 1974, 69 (12) : 7-47

64 - EPUGH W. VOGT R.F., GIBSON R.A. (Rapport COUDERC F.).

Grossesse ovarienne primitive et contraceptif intra-utérin.

Rev. Franç. gyn. obst 1975, 70 (7 - 9) : 529.

65 - ERNEST W. PAGE, CLAUDE A. VILLEE, DOROTHY B. VILLEE

Human reproduction : the care content of obstetrics
gynecology and peritoneal medicine.

2ed Edit. W. B. SANDERS company 1976, P. 211 - 214.

66 - EYTON JONES J.

Concurrent ovarian and intra utérine pregnancy.

Brit. Med. J. 1968, (4) : 298.

67 - FALK H. C., HASSID R., DAZO E. P.

Tubal pregnancy. A report of a very early luminal form of
Imbedding.

Obst. and gyn 1975, 45, (2) : 215 - 216.

68 - FAUP J. G.

A propos des grossesses abdominales évoluant vers le terme.

Thèse Med. Toulouse 1962 n° 3 : 1 - 104.

69 - FLATRES B., DANAI J. C., GENTIN F., LENORMAN J. C. et VERGER M.

A propos d'une grossesse abdominale menée jusqu'au 7è mois
révélée par une hématurie

J. gyn. obst. Biol repr. 1977, 6 (5) : 718.

70 - FORSTER W. H., MOORE D. T.

Abdominal pregnancy, report of 12 cases.

Obst. and gyn 1968, 30, (2) : 249 - 252.

.../...

- 71 - GARNIER R., CHAVET F.
Grossesse abdominale à terme avec enfant vivant
Bull Fed. Soc. gyn. obst 1955, 7, (5) : 555 - 556.
- 72 - GEOGHIOU PANAYIOTIS and STEPHAN GRUNSTEIN
Extra membranous pregnancy in twin gestation.
Am J. Of gyn. and obst 1979 53, n° 3.
- 73 GERNEZ L. et POIRET CL.
Considération sur l'accouchement par le vagin de deux enfants
extra-utérins à terme avec survie de l'un d'eux: guérison des mères.
Bull Fed. soc. gyn et obst. 1954, 6, (4) : 490 - 495.
- 74 - GESTIN N.
Grossesse abdominale.
Bull Fed Soc. gyn. obst 1970, 22, (4) ; 420 - 422.
- 75 - GILLET J. Y., VANDERVELLEN R., KELLER B.
Grossesse abdominale secondaire au 5ème mois.
Bull Fed soc. gyn. obst 1966, 18, (5) : 509 - 510.
- 76 - HALPIN THOMAS F.
Ectopic pregnancy the problem of diagnosis.
Am. J. of obstetrics and gyn. 1970, 106, (3) : 227 - 236.
- 77 - HENDERSON D. N., WILSON P.
Abdominal pregnancy.
Am. J. obst. and gyn 1961, 88; (3) : 356 - 360
- 78 - HERVET M. E. (Obs, FELISAZ G.
Une observation de grossesse abdominale.
Bull Fed soc. gyn obst. Lgnc Fr. 1962, 14, (4) : 478- 479.
- 79 - HOUEL J. E., SCHEBAT L., MONTERO M., SCHEBAT CL. et PIETRI I.
Grossesse tubaire au 8ème mois : rétention d'oeuf mort pro-
longée.
Bull. Fed soc. gyn et obst 1962, 14,(4) : 507 - 508.
- 80 - HOULNE P.
Grossesse abdominale ayant évolué jusqu'aux environs du terme
chez une tuberculeuse génitale traitée.
Rev. Fr. gyn obst 1959, (54): 83 -90
- 81 - HRESHCHYSHYN M. M., HRESHCHYSHYN L.
Experimentally induced abdominal pregnancy in mice.
Am. J. obst and gyn 1964, 89, 829.

- 82 - HRESHCHYSHYN M.M., BOGEN B., LOUGHRAN C. H.
What is the actual present day management of the placenta
in late abdominal pregnancy ? Analysis of 101 cases.
Am. J. obst. and gyn. 1961, 81, (2) : 302 - 317 (112 ref. Bibl).
- 83 - HRESHCHYSHYN M.M., NAPLES J. D., RANDALL C. L.
Amethopterin in abdominal pregnancy.
Am. J. of obst. and gyn. 1965, 83, 286.
- 84 - HUBINONT G., HUBINONT P. O.
Un cas de grossesse abdominale à terme ; complication
d'une myomectomie ?
Bull. Fed. Soc. gyn. obst. Fr. 1952, 4, (3) : 433 - 445
(19 ref. Bibl).
- 85 - HUTCHIN C. J.
A sensitive hemagglutination assay of human chorionic
gonadotrophin in the diagnosis of ectopic pregnancy.
Am. J. gyn. obst. 1978, 52, (4) : 499 - 501.
- 86 - ILJAZOVIC R.
A case of full term abdominal pregnancy.
Med. ARH. 1970, (24) : 81.
- 87 - ILLES J. FAURE L. et LAINE P.
Un cas de grossesse abdominale à terme, complication
d'une myomectomie.
Gyn. et obst 1961, (13) : 670 - 671.
- 88 - IRONDELLE D. et SENEZE J.
Les suites mouvementées d'une laparatomie pour grossesse
abdominale.
Rev. Fr. gyn. 1978, 73, (7 - 9) : 573 - 575.
- 89 - JABBAR F. A., and MAHMOOD AL WAKEEL
A study of 45 cases of ectopic pregnancy.
Int. J. gyn. obst 1980, 18 (3) : 214 - 217.
- 90 - JACKSON R. L. (Rapp. CHOME E.
Chorioepitheliome après une grossesse abdominale
Bull. Fe. Soc. gyn. et obst. 1960, 12, (4) : 451 - 452.
- 91 - JAHIER H., JAHIER J.
Grossesse extra-utérine après le 5è mois.
E. M. C. obst. 1970, 5069 D10.
- 92 - JAMAIN B. LETESSIER A. et BAILLET J.
La coelioscopie dans la diagnostic des grossesses extra-

utérines.

- Bull. Fed. Soc. gyn. obst. 1960, 12, (2) : 140 - 143.
- 93 - JOANNE A. SCHOEN, and RICHARD J. NOWAK
Repeat ectopic pregnancy. A 16 year clinical survey.
Am. J. of. gyn and obst. 1975, vol. 45, n°5 : 542 - 545.
- 94 - JOHN HOWKINS and GORDON BOURNE
Shaw's textbook of gynaecology.
9th Edition - LONDON, P. 404 - 422.
- 95 - KAKINOKI N.
Case of a foetus growing for 8 months on the cicatrice of
a cesarian section in the abdominal cavity.
Sanfujinka Jissai 1971, 20, 896.
- 96 - KARIKS J.
Full term twin pregnancy. One foetus in the uterus, the
Other in the abdominal cavity, in a New Guinea native woman.
Med. J. Austr. 1960, 47, (24) : 937 - 938.
- 97 - KELLER R.
Grossesse extrautérines avancées.
Gyn at obst. 1947, 46 (3) : 403.
- 98 - KING G.
Advanced extrauterine pregnancy.
Am. J. obst. gyn. 1954, 67, 712.
- 99 - LABRY R., NOTTER A. DURoux P. E.
A propos du traitement chirurgical des grossesses abdomi-
nales à terme.
Lyon Chir. 1957, 53, (6) : 873 - 880.
- 100 - LACROIX A.
Six cas de grossesse abdominale.
Bull. Fed. Soc. gyn. obst. 1968, 20 (5 bis) : 436 - 438.
- 101 - LAMBILLON J., DRUMEL G.
Deux cas de grossesses abdominales à terme.
Bull. Fed. Soc. gyn. obst. Franç. 1951, (3-2) : 192 -194.
- 102 - LAMBOT M. P. (CHARLEROI)
Grossesse abdominale avec présentation d'un cas.
Bull. Fed. Soc. gyn. obst 1961, (13) : 372.

.../...

- 103 - LANDES P., BRUNELL G., STEINER J. L. et RICHON J.
Grossesse abdominale extra- membraneuse avec enfant vivant.
J. gyn. obst. Biol. Repr. 1975, 4, (8) : 1139.
- 104 - LATHROP J. C., BOWLES G. E.
Methotrexate in abdominal pregnancy, Report of a case.
Obst. gyn. 1968, 32, 81.
- 105 - LAWSON J. B., STEWART. D. B.
Obstetrics and gynaecology in the tropics and developping
countries.
London 1967, 1st ed. 662 p. 371 - 384.
- 106 - LECANNELLIER R. et BOURGOUIN P.
Desunion de cicatrices de césarienne et rupture utérine.
Bull. Fed. Soc. gyn. et obst. Franç, 1962, 14, 508.
- 107 - LECANNELLIER R., CORREA P., RICHARD CL et LAUROY L.
Hémorragie retroplacentaire en milieu africain à Dakar.
(à propos de 468 cas).
Bull. Soc. Med. Afr. Noire. Lgue Franç. 1961, 6 (3) : 570 - 576.
- 108 - LE GUYADER, J. K. KEKEN, BAKASSA et GUIDASCI
Quatre cas de grossesses abdominales dont deux enfants vivants.
Annales de l'université d'Abidjan 1965, 269 - 281 (13 ref. Bibl).
- 109 - LEHFELDT H. TIETZE C., GORSTEIN
Ovarian pregnancy and the intra uterine Device.
Am. J. obst. gyn. 1970, 108, 1005 - 1009.
- 110 - LESLIE HUGHES TISDALL, RUFUS A NICHOLIS, BERNARD J. SICURANZA.
Abdominal pregnancy associated with an intra uterine contra-
ceptive device.
Am. J. obst. gyn. 1970, vol. 106, (6) : 937 - 939.
- 111 - LE LERZIN . R.
Grossesse abdominale.
Vie médicale. 1970, 39, (2) : 5293 - 5297.
- 112 - LE LORIER G.
Un diagnostic d'exception, une chirurgie parfois difficile,
la grossesse extra-utérine au delà du 5è mois.
Maternité 19, 331 - 337. (Bibliogr.).
- 113 - LE LORIER G.
Anatomie - pathologie et physiopathologie de la grossesse

extra-utérine.

Revue du Praticien, tome X, n° 32. p 34-84 (Biblio).

114 - LE LORIER G., SCHEBAT et WENAL

La grossesse abdominale au voisinage du terme avec enfant vivant.

Bull. Fed. Soc. gyn. obst. 1969, 21 (4) : 382 - 397.

115 - LONARD A. SCHONBERG.

Ectopic pregnancy and first trimester abortion

Obst. and gyn. 1977. Vol. 49. n°1. 73S - 75S.

116 - LESOVOI A. N.

Grossesse simultanée intra et extra utérine se terminant par un accouchement normal.

Akoucherstvo GUINEK. Moscou - Mars 1963, 3, 126.

117 - LOPATECKI T. IWASZKIEWICZ J.

Intestinal obstruction caused lory Secondary abdominal pregnancy.

Wiad Lek, 1969, 23, 189.

118 - MAGNIN P.

Peut-on dépister une grossesse extra-utérine avant la rupture ?

Revue du praticien. Tome 8, n° 32. p. 3496.

119 - MALCHAIR G. Rapp. LAPPORTE F.).

Un cas de grossesse abdominale.

Soc. gyn. obst. Lgue. Fr. 1965, 17, (4) : 350.

120 - MARCHAND R.

Grossesse abdominale.

Laval. Med. 1960, Vol. 29. 169 - 177.

121 - MARCO A. PELOSI, JOSEPH APUZZION and LESLIE IFFY

Ectopic pregnancy as an etiology agent in appendicitis.

Obst. and gyn. 1979, 53, (3) : 45 - 65.

122 - MC. ELIN THOMAS W.

(pub. DANFORTH. D. N.).

Obstetrics and gynecology. Grd. Edit. Harper Medical.

1977. ISBN. 006. 140684 - 8. ; P. 336 - 356.

123 - Mc ELIN T. W., SHIRLINE D. M.

Tubal pregnancy. A review of 91 cases (Biblio).

Ill. Med. J. 1966, 130, 313.

- 124 - Mc. ELIN T. N. SHIRLINE D. M.
Secondary abdominal pregnancy.
Int. J. gyn. obst. 1969, 7 (1) 25.
- 125 - MINGALON MICHEL
Grossesse extra-utérine après le 5è mois. A propos des 2 cas.
Thèse Med. Paris 1967, N° 440. (86 - ref. Bibl).
- 126 - MOFID, RHEE and LANKERANI
Ovarian pregnancy with delivery of a live baby.
Am. J. of gyn. and obst. 1976, Vol. 47, (1) : 55 - 75.
- 127 - MONGENONT
(In a propos d'un cas de grossesse double extra et intra-utérine à terme. Brun Buisson).
Bull. Fed. Soc. Chir. 1964, 54 (4) : 131 - 133.
- 128 - MULLER J.
Grossesse abdominale.
Bull. Fed. Soc. gyn. obst. 1955,(7) : 73.
- 129 - MUSICH J. R., PAGANO J. S., BEHRMAN J., and PETERSON E. P.
Utero-tubal implantation and successful pregnancy, following laparoscopic tubal cauterization.
Obst. and gyn. 1977, 50, (3) : 507 - 509.
- 130 - NARRAIN S. K., GOVENDER and DONALD P. GOLDSTEIN.
Metastatic tubal mole and coexisting intra-uterine pregnancy.
Obst and gyn. 1977, 49, (1) : 67 S - 72 S.
- 131 - N'GUYEN BUU TRIEU et KEITA ABDOULAYE
Un cas de grossesse abdominale au voisinage du terme avec enfant vivant.
Bull. Soc. Med. Afr. Noire. Ligue Franç. 1964, 9, (3) : 348 - 353.
- 132 - NIEBYL J. R.
Pregnancy following total Hysterectomy.
Am. J. obst. gyn. 1974, 119, 512.
- 133 - NIKITINA A. A.
Grossesse abdominale 37/38 semaines avec naissance d'un enfant vivant.
Akoucherstvo i Guinek, 1961, n° 5, 120 - 121.

- 134 - NOVAK E. R., JONES G. C., JONES H. W.
Novak's text book of gynecology.
Baltimore 1970, 8th ed. the Williams and Wilkins CO. P. 497.
- 135 - PALDI E. GERGELY R.Z., ABRAMOVICI H. et coll
Clomiphène citrate induced simultaneous intra and extra-uterine pregnancy. Case report.
Fertil Steril 1975, (26) : 1140.
- 136 - PATERSON N. G.
Advanced abdominal pregnancy with toxæmia.
Br. J. obst. gyn 1976, (83) :36.
- 137 - PENT DAVID and LOFFER FRANKLIN D.
"The Natural history of an hematosalpinx".
Obst. gyn. 1976, 47, (1) : 25 - 45.
- 138 - PERCHE R. et ESCABACH J.
Observation d'une grossesse extra-utérine avec enfant vivant chez une primipare.
Bull. Fed. gyn. obst. Franç. 1965, (15) : 532.
- 139 - PETER COCKSHOTT and JOHN LAWSON
Radiology of advanced abdominal pregnancy.
Radiology 1972. 103, (1) : 21 - 29.
- 140 - PIVER M. S. BAER K. A., ZACHARY T. V.
Ovarian pregnancy and uterine device.
Obst. gyn. 1973, (42) : 218 - 222.
- 141 - POWELL PHILIPS N. B.
Clomiphène citrate induced concurrent ovarian and intra-uterine pregnancy.
Am. J. of gyn. and Obst. 1979, 53, (3) : 37 S - 38S.
- 142 - POWEL RICH G. F.
A case of combined intra-uterine and intra-abdominal pregnancy.
Med. J. Aust. 1969, (2) : 192.
- 143 - RAJAONERA M. R.
Un cas de grossesse abdominale près du terme (présentation de l'observation n° 367, 1960, avec Radio et Photo, maternité de l'A. M. Tananarive).
Bull. Fed. Soc. gyn obst. Lgue Franç. 1962, 14, (5) : 761-763.

- 144 - RATIGNER A., LUNEAU et RENNER. (rapp. PIANNA L.).
Grossesses ovariennes et justaovariennes.
J. gyn. obst. Biol. Repr.
1974, 3 (5) : 765 - 766.
- 145 -RENAUD R., BOURY HEYLER C., RESSNER P., CHESNET Y. SANGARET M.,
SERRES J. J., et BONDURAND A.
Les grossesses abdominales après le sixième mois.
Revue de la littérature à propos des 8 cas.
gyn. obst. 1969. 68, (3) : 297 - 318.
- 146 - RICHARD MARTIN D. D., MATHEWS GLENN B.
Uterine phlebography in 2 cases of abdominal pregnancy.
Am. J. obst. and gyn. 1963, 86, (4) : 531 - 534.
- 147 - RIGOLET J. P., PLESSIS J. et VILRIN B.
Une observation de grossesse abdominale avancée.
Bull. Fed. Soc. gyn. et obst. 1965, 17, (4) : 350.
- 148 - RIVERA MORALES R., TAMAYO PEREZ R.
Un cas de embarazo abdominal et intra-uterino atermiño
simultaneous.
Ginec obst. Mex. 1970, (27) : 355.
- 149 - ROBERTSON W. B., BROSENS I. A., DIXON H. G.
Placental bed Vessels.
Am. J. obst. gyn. 1973, (117) : 294.
- 150 - SAINT CLAIR J. T., WHEELER DON P., FISH S. A.
Methotrexate in abdominal pregnancy.
JAMA 1969, 208, (3) : 529 - 531.
- 151 - SANTOS DIAS A.
Advanced abdominal pregnancy. Three cases with
à review of literature.
S. Afr. Med. J. 1971, (45) : 62 - 67.
- 152 - SCHNEIDER J., CHARLES J. BERGER and CRAIG C.
Maternal death due to ectopic pregnancy. A review of
102 deaths.
Obst gyn. 1977, 49, (5) : 557 - 661.
- 153 - SCOTT J. R., CRUIKSHANK D. P. and CORRY R. J.
Ectopic pregnancy in kidney transplant patients a diagnostic

- 154 - SHAW and NICHOLIS
Pregnancy abdominal incarcerated intra-umbilical hernia.
Am. J. obst. and gyn. 1962, 72-75 (Biblio).
- 155 - SIMS H. S., LETTS H. W.
Delayed ectopic pregnancy following vaginal hysterectomy.
Can. Med. Assoc. J. 1970, (111) : 812.
- 156 - STRICH - MONGENOT Cr.
A propos d'un nouveau cas de grossesse abdominale à terme
avec enfant vivant.
These Med. Reims 1971 n° 23. 1 - 63 (57. ref. Bibl).
- 157 - STUDDIFORD W. E.
Primary peritoneal pregnancy.
Am. J. obst. gyn 1942, (44) : 487 - 481.
- 158 - TABASTE J. L. et SCHNEIDER L.
Grossesse extra-utérine après le 5è mois.
E.M.C. obs. 3. 5069. D.10.
- 159 - TAN K. L., GOON S. M., WHEE J. H.
The Paediatric aspects of advanced abdominal pregnancy.
J. obst. gyn Brit. Cwlth 1969, (76) : 1021 - 1028.
- 160 - TAV K. L., VENGADASALAN D., LEAN T.H.
Recurrent abdominal pregnancy.
J. obst. gyn. Brit. Cwlth. 1971, (78) : 1044 - 1046.
- 161 - THEROND J. P.
A propos de quatre cas de grossesse abdominale.
These Med. Paris 1961 n° 817.
- 162 - THUAUD J. MICHOW.
Grossesse abdominale rompue en 6è mois, exérese du placenta.
Guérison.
Bull. Fed. Soc. gyn. obst. Lgue Franç. 1963, (15) : 512.
- 163 - TOYER ROZAT J. et SENEZE J.
Grossesse extra-utérine après le 5è mois.
EMC T. 3. 5069 - D10.
- 164.- TSHIBANGU K., LEROY F., DUMONT MEYVIS M.
Toxicology. 1975, (4) : 65 (Biblio).

- 165 - TSHIBANGU K., NSUMU L., RAHMA TOZIN R., KITENGUE C. et IKABU N.
Grossesse abdominale morte de 8 mois diagnostiquée par hystérométrie et hystérogaphie.
J. gyn. obst. Biol. Repr. 1975, 4 - (3) : 387 - 394. (61 ref. Bibl).
- 166 - WAHL P. et JAHIER J.
Doux observations de grossesse abdominale.
Bull. Fed. Soc. gyn. obst. 1962, 14, (4) : 518 - 521.
- 167 - WAHL P., QUIEREUX C., CHASTE et PAGIN G.
Grossesse ovarienne au cours d'une induction d'ovulation.
J. gyn. obst. Repr. 1977, 6, (2) : 277.
- 168 - WEINBERG H. et SCHERWIN A. S.
New Sign in Roentgen Diagnosis of advanced ectopic pregnancy.
Obst. gyn. 1956, (7) : 99.
- 169 - WHITE JAMES A.
Abdominal pregnancy with survival of the child, following genital tuberculosis.
J. Obs. gyn. Brit. Cwlth 1966, (73) : 490 - 491.
- 170 - WILSON I. B. ONUIGO
Elective appendectomy at salpingectomy for ectopic pregnancy is it desirable ?
Obst. and gyn 1977, 49, (4) : 435 - 436.
- 171 - ZAK
Prolonged abdominal pregnancy diagnosed with hysterectomy.
Zbl. gyn 1969, (81) : 110.
- 172 - ZAGAINOVA M. N.
Grossesse tubaire associée à une grossesse utérine.
Akoucherstvo Guinek - Moscou - 1963, (3) : 128.
- 173 - ZINGHEDAW C.
Sur une association rare de grossesse utérine et extra-utérine.
The Med. Paris 1974. 138 ref. Bibl).

-:- S E R M E N T -:-

En présence des Maîtres de cette école, de mes condisciples, je promets et je jûre d'être fidèle aux lois de l'Honneur et de la Probité dans l'exercice de la Médecine.

Je donnerai mes soins à l'indigent et n'exigerai jamais un salaire au-dessus de mon travail. Admis dans l'intérieur des maisons, mes yeux ne veront pas ce qui s'y passe ; ma langue taira les secrets confiés et mon état ne servira pas à corrompre les moeurs ni à favoriser le crime.

Reconnaissant envers mes Maîtres, je tiendrai leurs enfants et ceux de mes confrères pour des frères et s'ils devraient apprendre la Médecine ou recourir à mes soins, je les instruirai et les soignerai sans salaire ni engagement.

Si je remplis ce Serment sans l'enfreindre qu'il me soit donné de jouir heureusement de la vie et de ma profession, honoré à jamais parmi les hommes si je le viole et que je me parjure, puissé-je avoir un sort contraire.

Vu le Directeur de l'Ecole
des Sciences de la Santé

Vu le Président du Jury

Vu le Recteur de l'Université de Niamey